Mardi 12 mai 2015

Module transversal national
d'imagerie oncologique

MEDECINE NUCLEAIRE

ET

CANCEROLOGIE

Comprendre et savoir communiquer avec les médecins nucléaires

Pr. Gérald BONARDEL
Services de médecine nucléaire
Centre Cardiologique du Nord
Hôpital Delafontaine (CHSD)
Saint-Denis

QUIZZ 1

Un médecin spécialiste de médecine nucléaire est un spécialiste:

1. des centrales nucléaires
2. du traitement des irradiés et contaminés
3. de protonthérapie
4. d’imagerie et de radiothérapie métabolique

QUIZZ 1

Un médecin spécialiste de médecine nucléaire est un spécialiste:

1. des centrales nucléaires
2. du traitement des irradiés et contaminés
3. de protonthérapie
4. d'imagerie et de radiothérapie métabolique

QUIZZ 2

Dans cet amphithéâtre, combien d'entre vous:

1. ont participé à des RCP en présence de médecins nucléaires ?
2. sont entrés dans un service de médecine nucléaire ?
3. ont effectué un semestre de médecine nucléaire ?
4. ont bénéficié d'un enseignement à l'INSTN ?
5. ont lu le "livre blanc de la médecine nucléaire" ?

QUIZZ 2

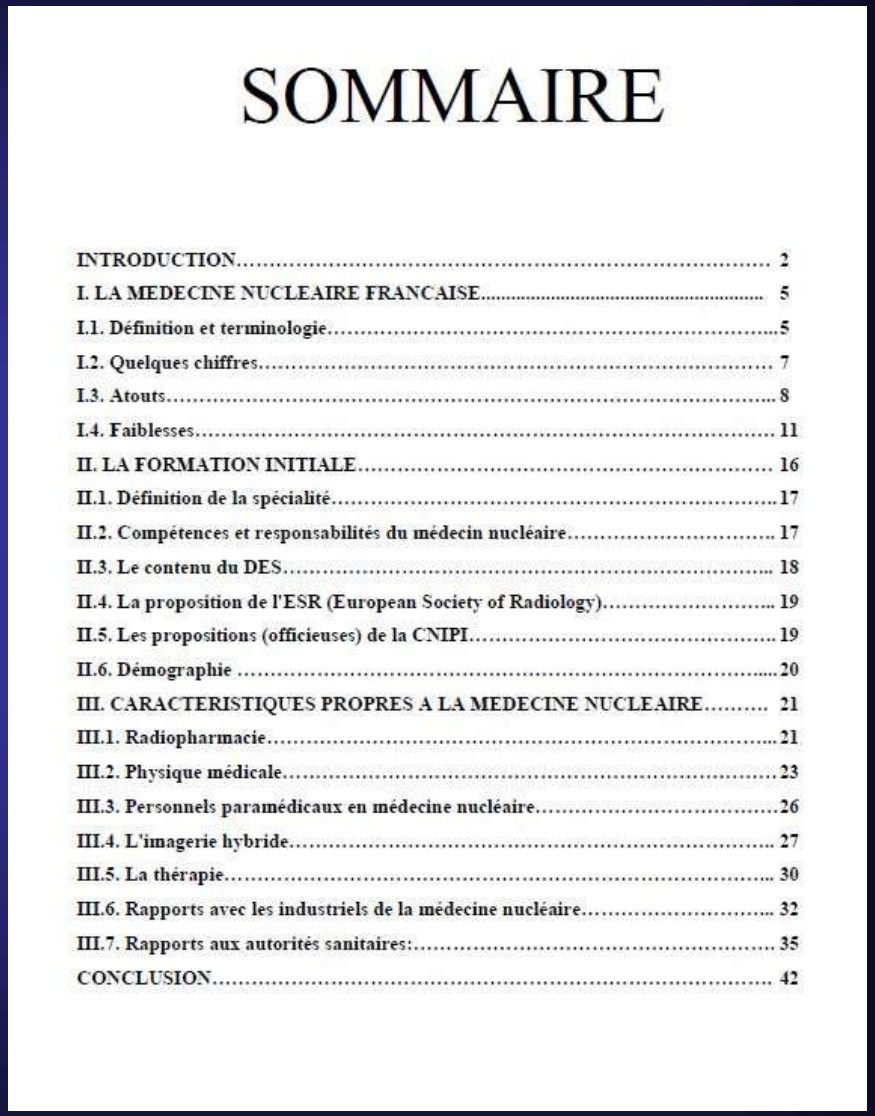

SOMMAIRE

INTRODUCTION..... 2
I. LA MEDECINE NUCLEAIRE FRANCAISE..... 5
I.1. Définition et terminologie.....5
I.2. Quelques chiffres..... 7
I.3. Atouts.....8
I.4. Faiblesses..... 11
II. LA FORMATION INITIALE..... 16
II.1. Définition de la spécialité.....17
II.2. Compétences et responsabilités du médecin nucléaire..... 17
II.3. Le contenu du DES..... 18
II.4. La proposition de l'ESR (European Society of Radiology)..... 19
II.5. Les propositions (officieuses) de la CNIPI.....19
II.6. Démographie 20
III. CARACTERISTIQUES PROPRES A LA MEDECINE NUCLEAIRE..... 21
III.1. Radiopharmacie.....21
III.2. Physique médicale.....23
III.3. Personnels paramédicaux en médecine nucléaire.....26
III.4. L'imagerie hybride..... 27
III.5. La thérapie..... 30
III.6. Rapports avec les industriels de la médecine nucléaire..... 32
III.7. Rapports aux autorités sanitaires:..... 35
CONCLUSION..... 42

www.sfmn.org

Savoir communiquer avec les médecins nucléaires

1. Comprendre les spécificités de l'imagerie biologique en TEMP et en TEP

2. Connaître les différents médicaments radiopharmaceutiques et radiotraceurs actuels et à venir en oncologie

3. Appréhender l'intérêt et l'utilisation du TDM couplé aux TEMP et TEP

4. Identifier les situations cliniques de complémentarité ou de redondance entre les examens d'imagerie radiologique et nucléaire

PLAN

- Principes
- Imagerie
- Thérapie

PLAN

- Principes
- Imagerie
- Thérapie

PRINCIPES

- Généralités
- Radiotraceurs
- Appareillages

PRINCIPES

- Généralités
- Radiotraceurs
- Appareillages

Généralités

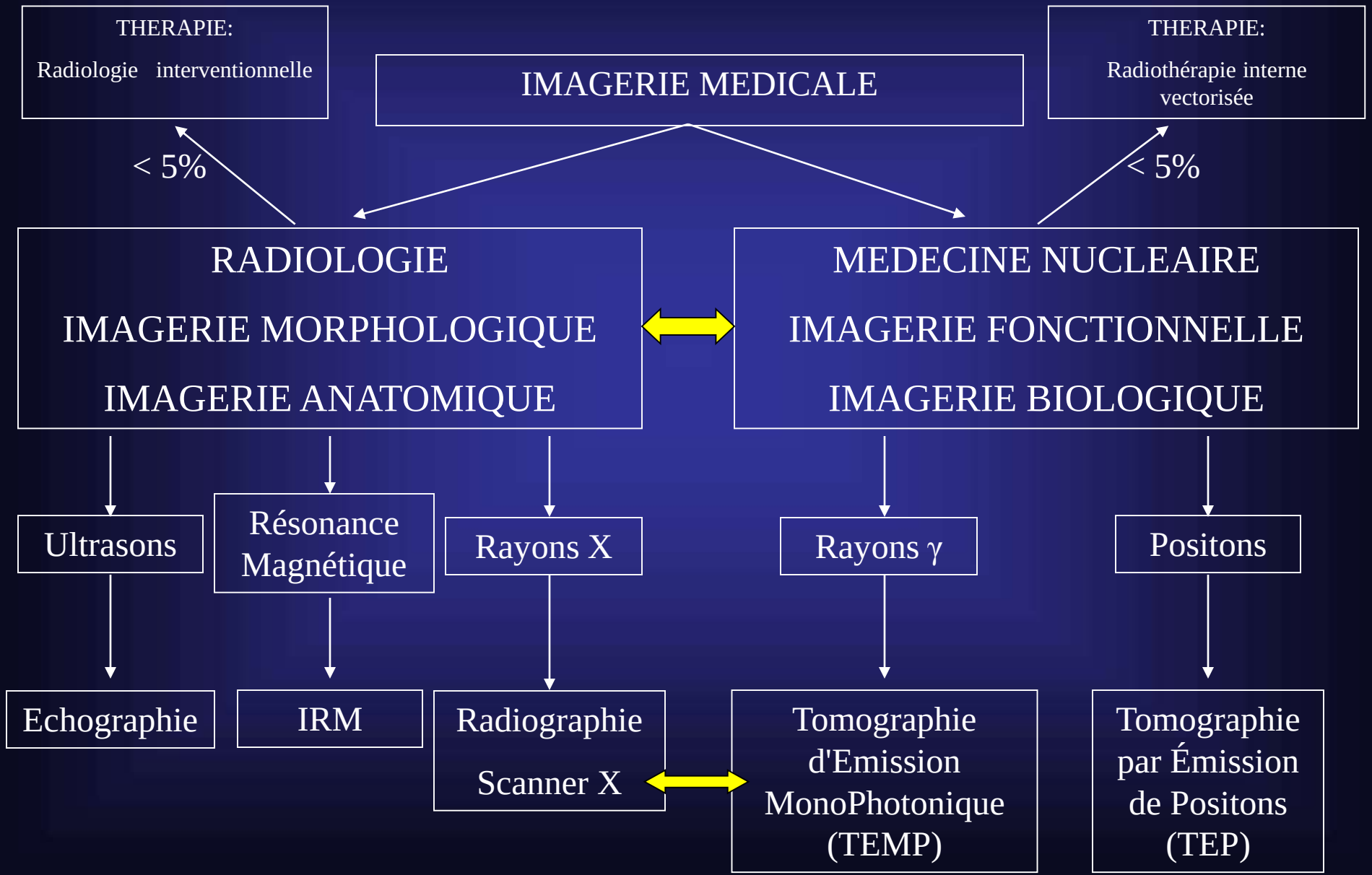

Généralités

Biologie

A la frontière entre biologie et radiologie, les techniques d'imagerie nucléaire sont des techniques d'imagerie biologique permettant de rendre compte de manière quantitative et qualitative sous forme d'images tridimensionnelles de la distribution in vivo d'un vecteur moléculaire marqué par un élément radioactif émetteur gamma ou de positons injecté préalablement et reflétant un métabolisme ou un mécanisme physiologique particulier.

Radiologie

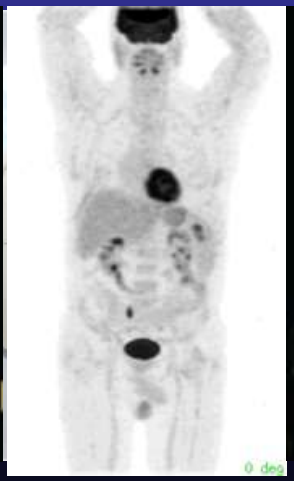

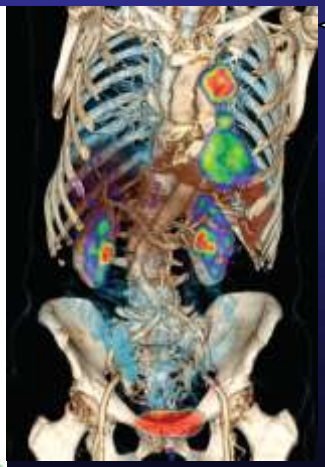

Généralités

A la frontière entre biologie et radiologie, les techniques d'imagerie nucléaire sont des techniques d'imagerie biologique permettant de rendre compte de manière quantitative et qualitative sous forme d'images tridimensionnelles de la distribution in vivo d'un vecteur moléculaire marqué par un élément radioactif émetteur émetteur gamma ou de positons injecté préalablement et reflétant un métabolisme ou un mécanisme physiologique particulier.

- **Imagerie biologique**: concept original associant fonctionnel, métabolique et moléculaire
- **Quantitatif**: valeurs "comme en biologie"
- **Qualitatif**: images "comme en radiologie"
- **Vecteur moléculaire**: marqueur du métabolisme ou du mécanisme physiologique
- **Élément radioactif émetteur gamma ou de positons**: médecine nucléaire

Généralités

Radiotraceur

Vecteur moléculaire

Radio élément

Suivi d'une fonction physiologique

TEMP	TEP
Ostéoblastose	Métabolisme énergétique
Récepteurs	Synthèse protéique
Perfusion	Synthèse nucléique
Viabilité	
Inflammation	

Localisation in vivo du vecteur

TEMP γ	TEP ß+
Technétium 99m	Fluor 18
Iode 123 Indium 111	Oxygène 15 Carbone 11
Thallium 201	Azote 13
Xenon 133	Cuivre 64
Gallium 67	Gallium 68

Généralités

Thérapie

Vecteur moléculaire

Radio élément

Marquage d'une fonction physiologique

Ostéoblastose

Récepteurs

Anticorps

Radiothérapie métabolique

ß- α

Iode 131

Ytrium 90

Samarium 153

Strontium 89

PRINCIPES

- Généralités
- Radiotraceurs
- Appareillages

RADIOTRACEURS

- En médecine nucléaire, c'est le radiotraceur qui fait la spécificité et la richesse de l'information métabolique

- S’habituer au concept d’imagerie biologique en général et ne pas réduire la médecine nucléaire à la seule TEP

- Potentiel extraordinaire de l'imagerie à positons

Richesse de l'imagerie à positons

Vecteur

Émetteur de simple photon
gamma - caméra

Vecteur

Émetteur de positon
caméra TEP

- carbone 11, azote 13, oxygène 15
  - remplacent un atome naturel
- fluor 18
  - remplace un atome d'hydrogène

Risque d 'altération
des propriétés biochimiques

Conservation des propriétés biochimiques

RADIOTRACEURS

• En médecine nucléaire, c'est le radiotraceur qui fait la spécificité et la richesse de l'information métabolique

• S'habituer au concept d'imagerie métabolique et ne pas réduire la technique à la simple fixation ou non du FDG

• En 2014, 5 traceurs TEP ont l'AMM en France:

Exemples: F- FDG = Métabolisme glucidique

F-Na = Métabolisme osseux

F-Dopa = Métabolisme de la Dopamine

F-Choline = Synthèse membranaire

F-Florbetapir = Traceur des plaques amyloïdes (MA)

PRINCIPES
Radiotraceurs

Vous avez dit TEP ????

^{18}F-FDG

^{18}F-FNa

^{18}F-FDOPA

^{18}F-FCholine

18F-Fluorodeoxyglucose (FDG): métabolisme glucidique

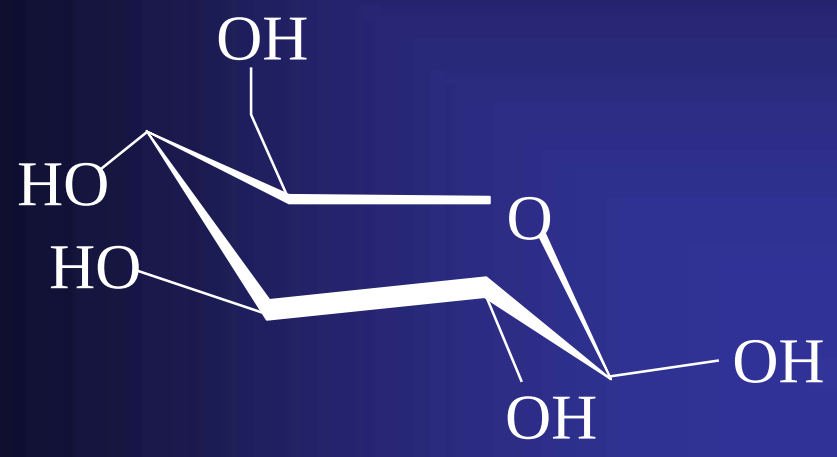

D - glucose

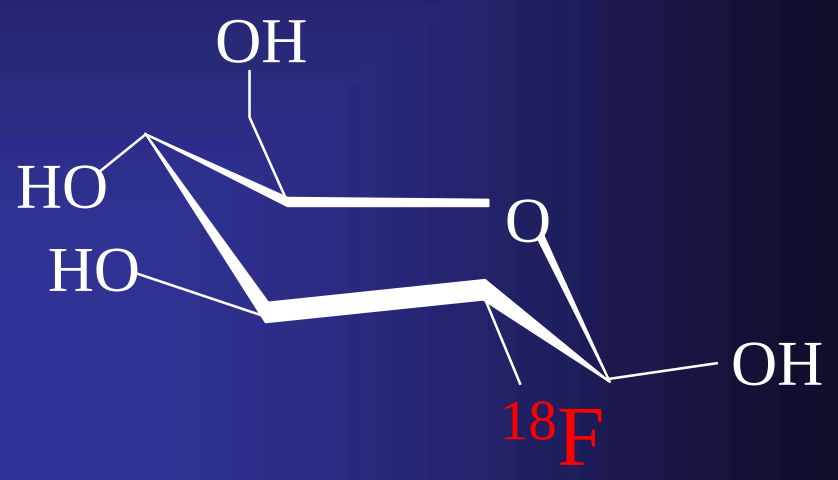

2-^{18}F-2-deoxyglucose

- Warburg 1924: hypermétabolisme de la plupart des cellules cancéreuses
- Par défaut (lorsque non précisé) TEP = TEP-FDG
- Imagerie des cancers hypermétaboliques

Primitif pulmonaire

Primitif ORL

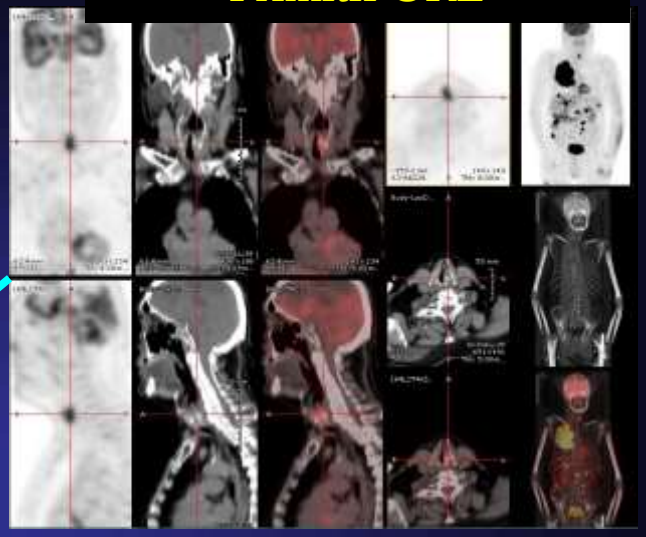

18F-FDG

Primitif colique

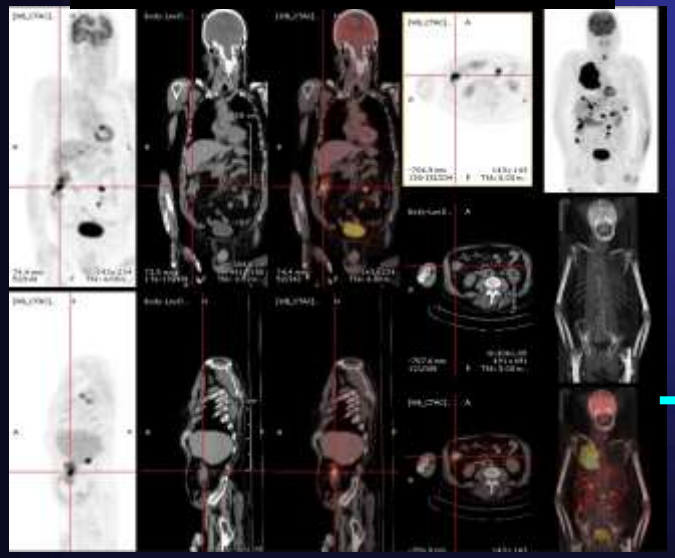

Adénopathies

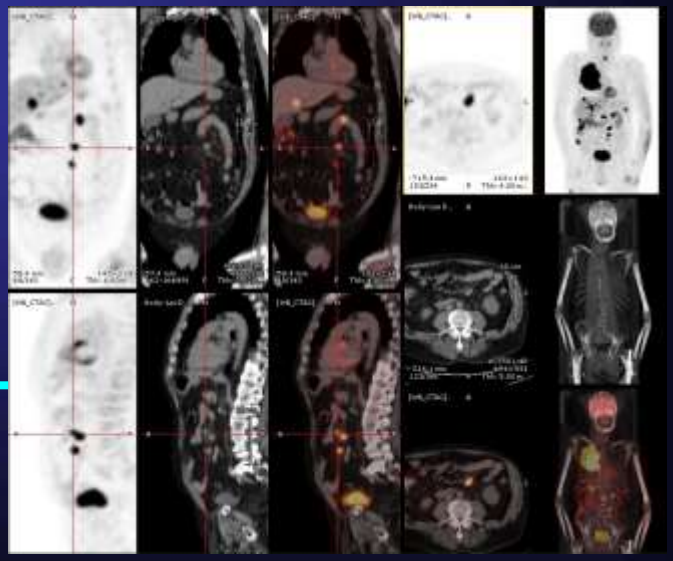

Métastases hépatiques

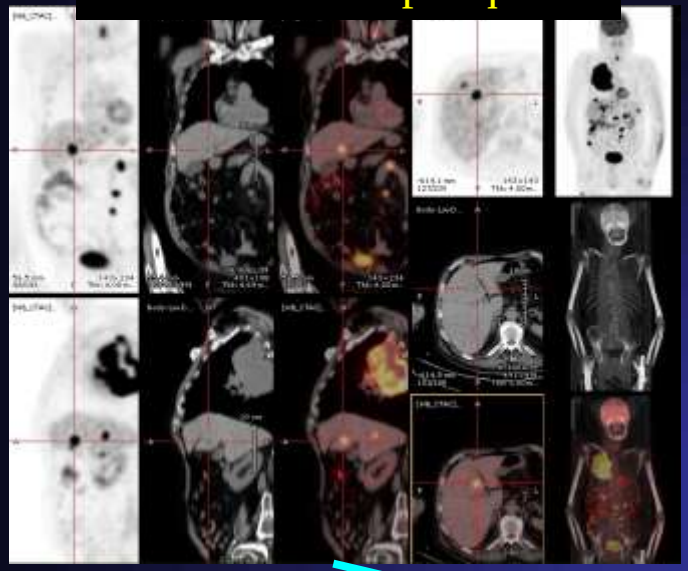

Métastases cérébrales

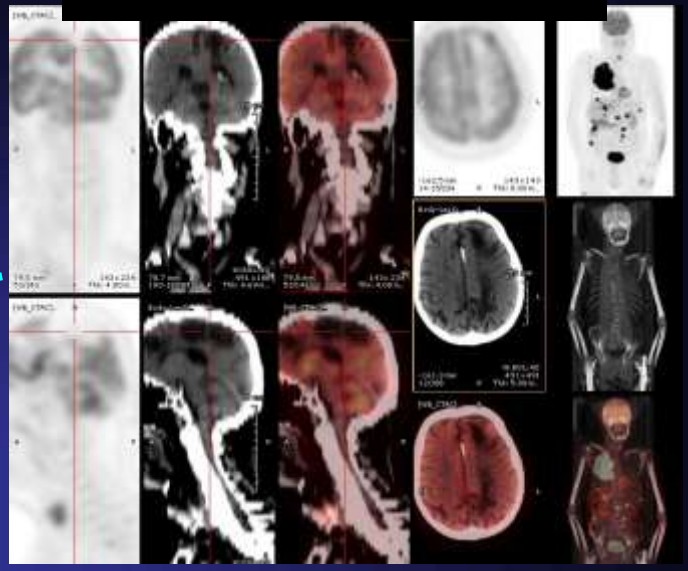

18F-FDG

Métastases osseuses

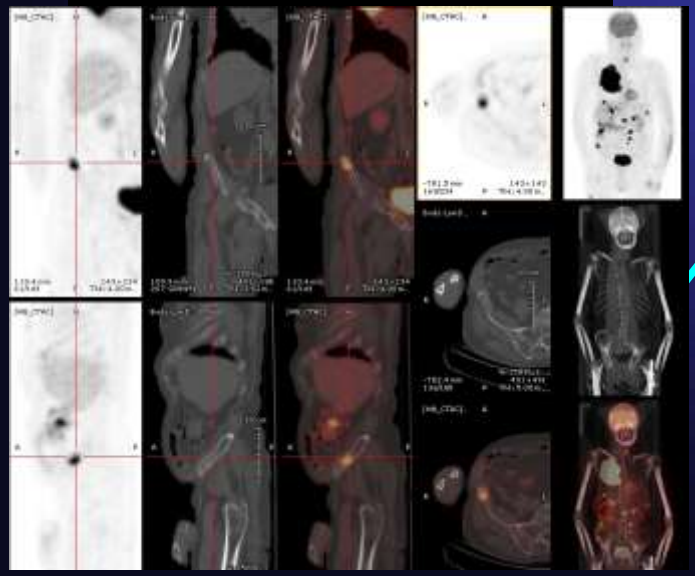

Métastase splénique

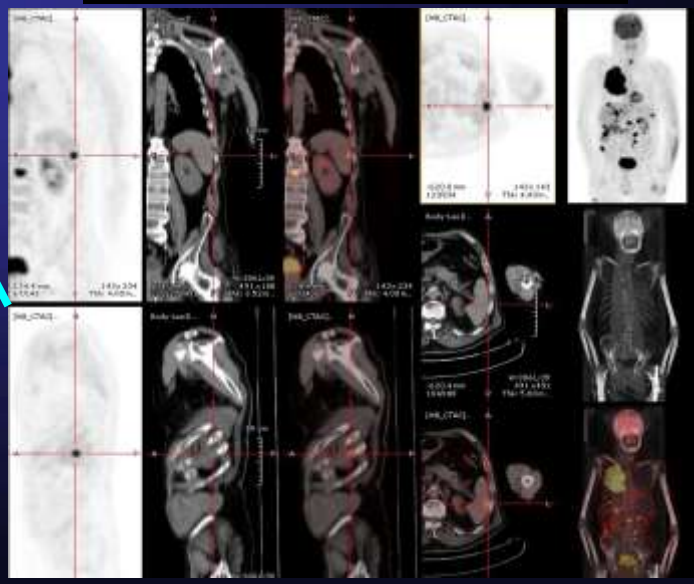

FDG et métabolisme glucidique

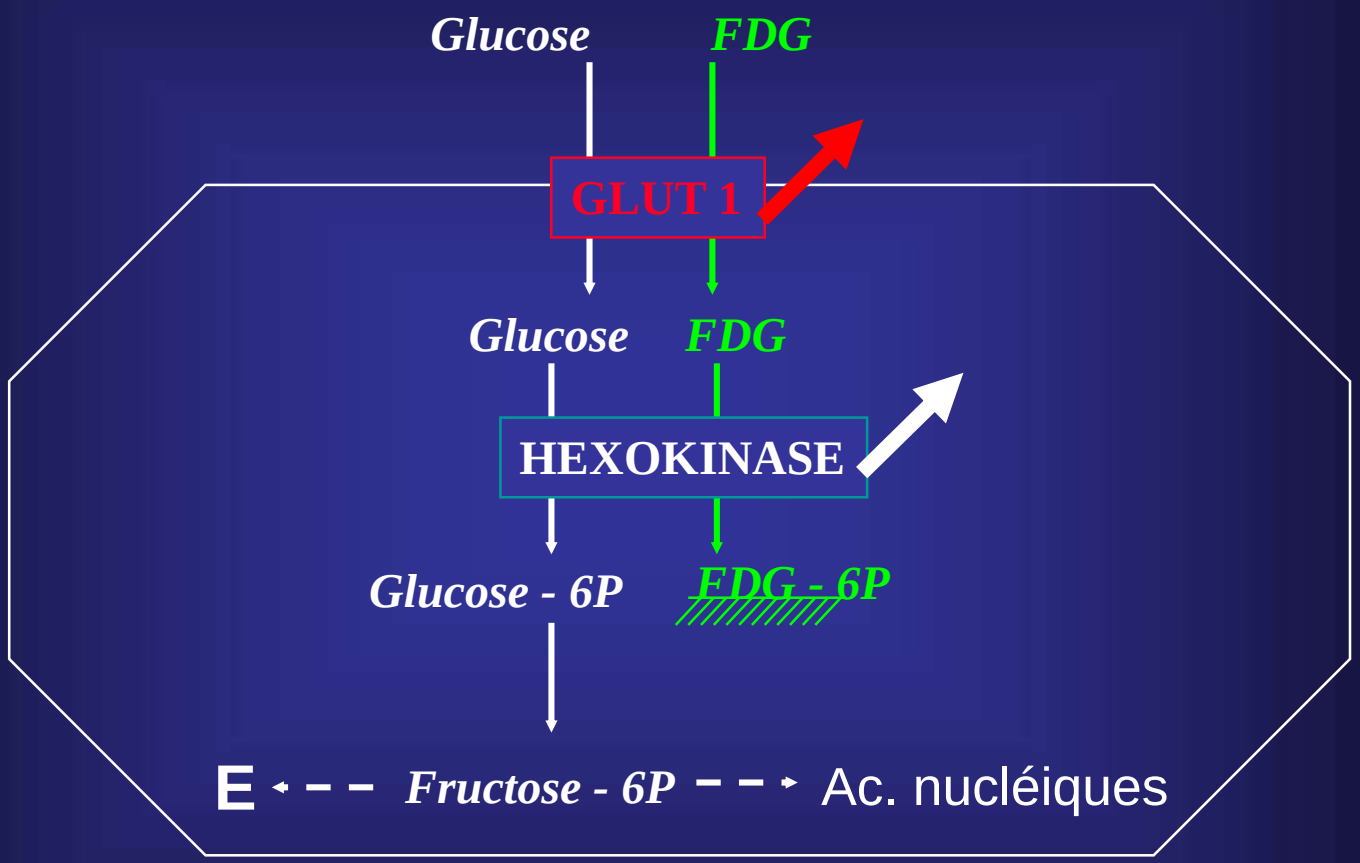

FDG: traceur du métabolisme glucidique et non pas exclusivement du cancer

FDG et métabolisme glucidique

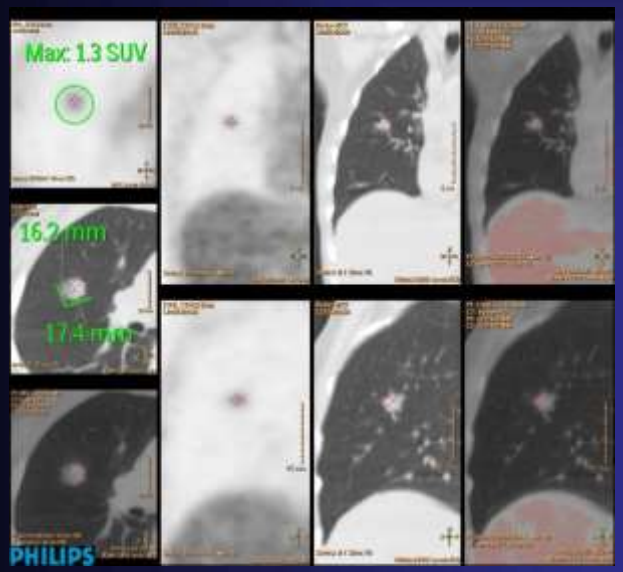

Carcinome bronchioloalvéolaire

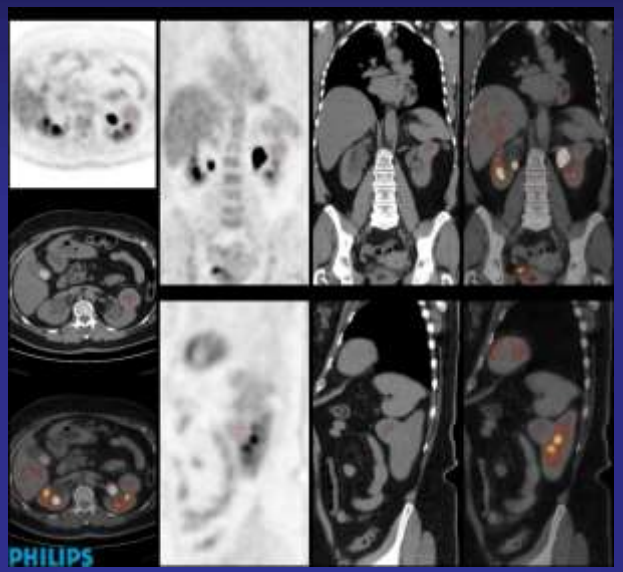

Carcinome rénal bien différencié

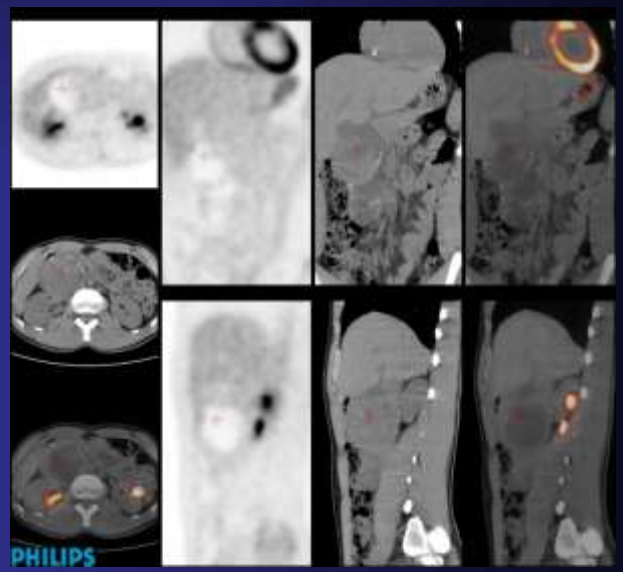

Tératome mature

Absence ou faible hypermétabolisme de certains cancers

Bien connaître le contexte clinico-biologique pour interpréter un examen d'imagerie métabolique

^{18}F-FNa: métabolisme osseux

Scintigraphie DP-^{99m}Tc

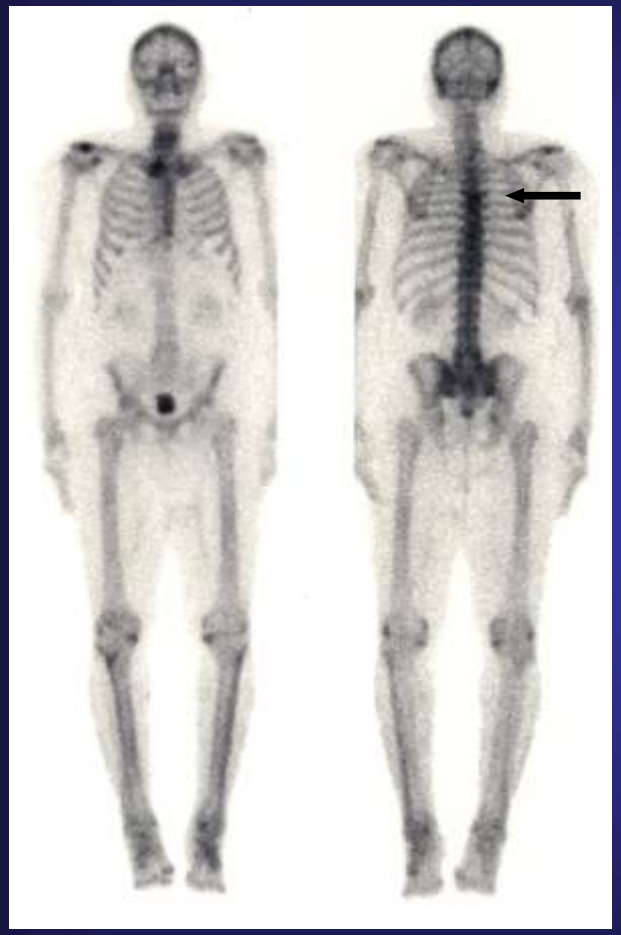

TEP ^{18}F-FNa

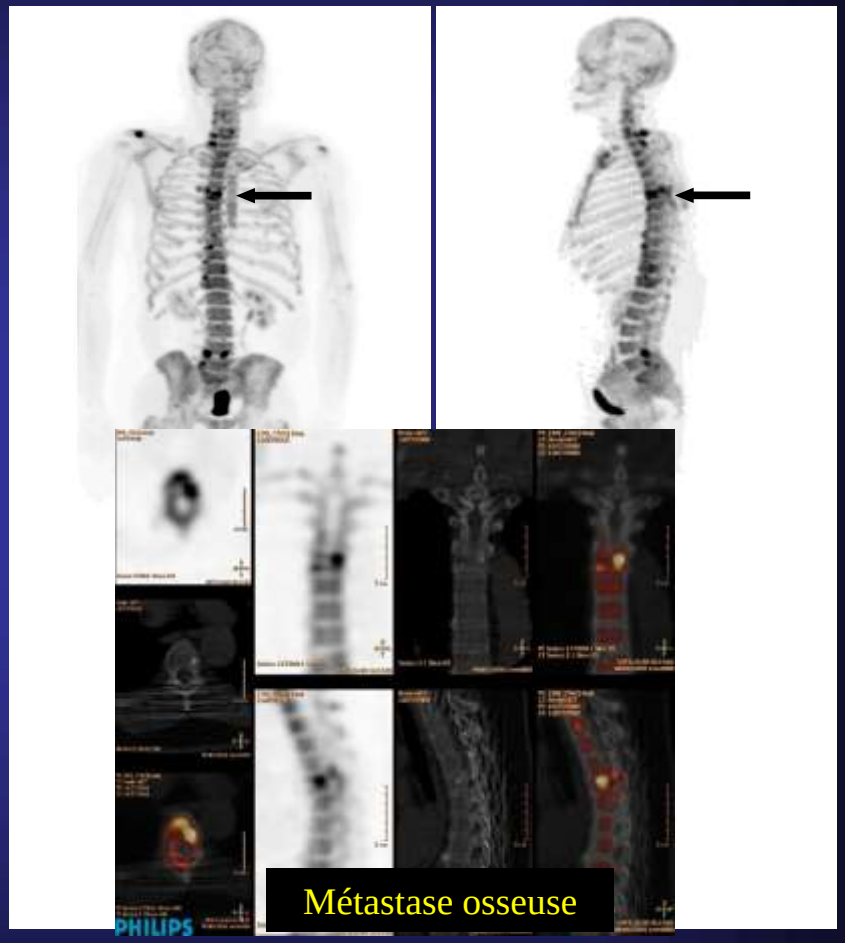

- Même information qu'en scintigraphie osseuse: réaction osseuse
- Imagerie des métastases osseuses ostéoblastiques

^{18}F-DOPA: métabolisme de la dopamine

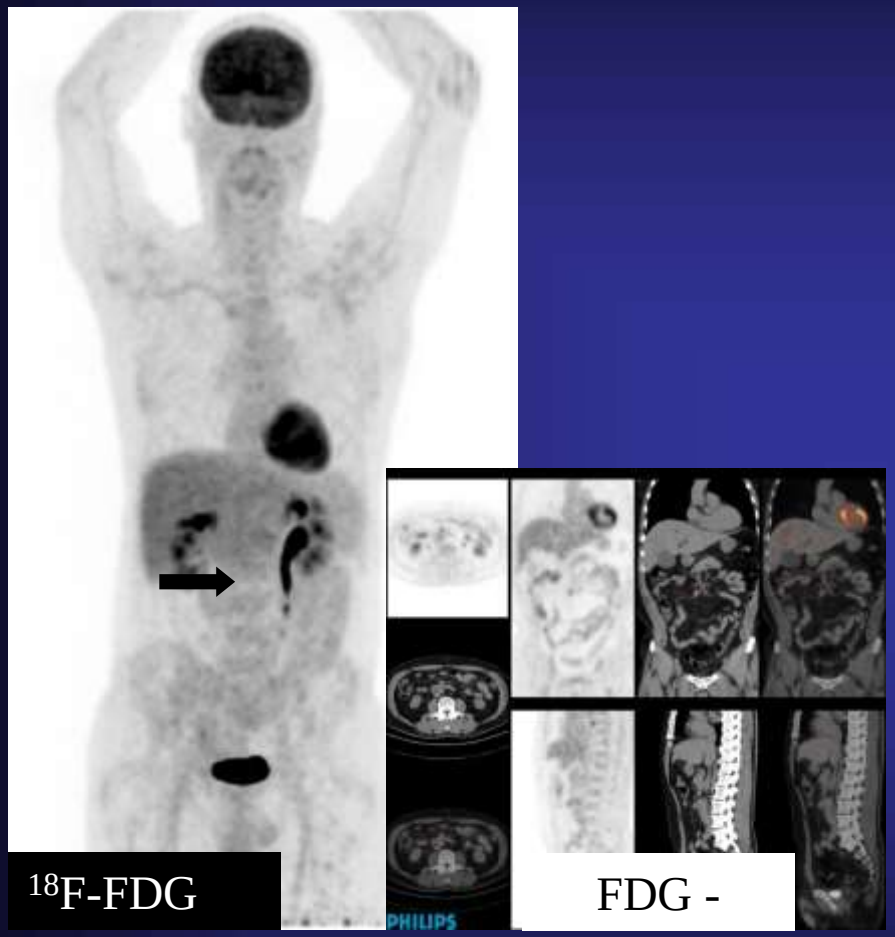

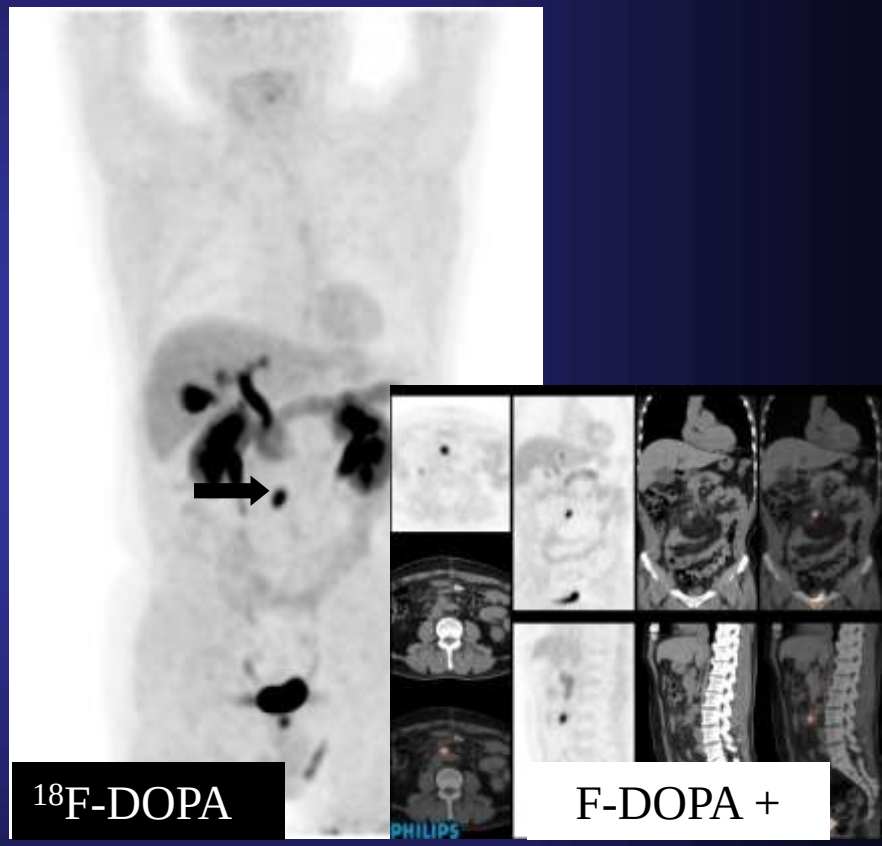

- Imagerie des tumeurs endocrines

^{18}F-Choline: synthèse membranaire

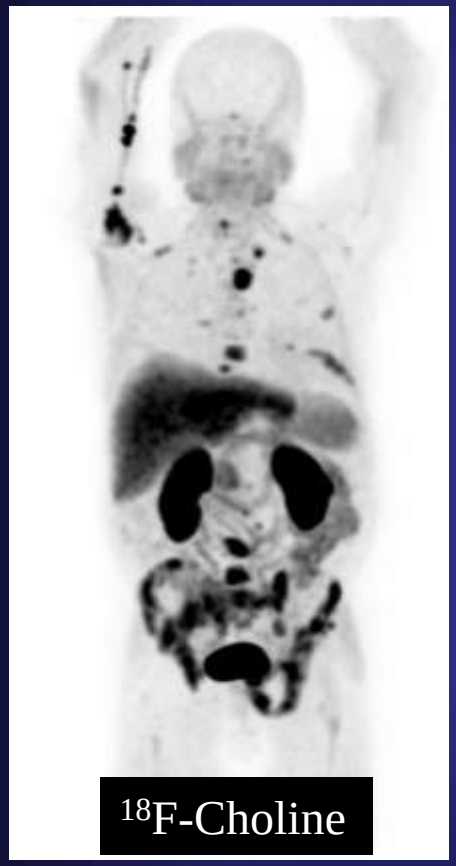

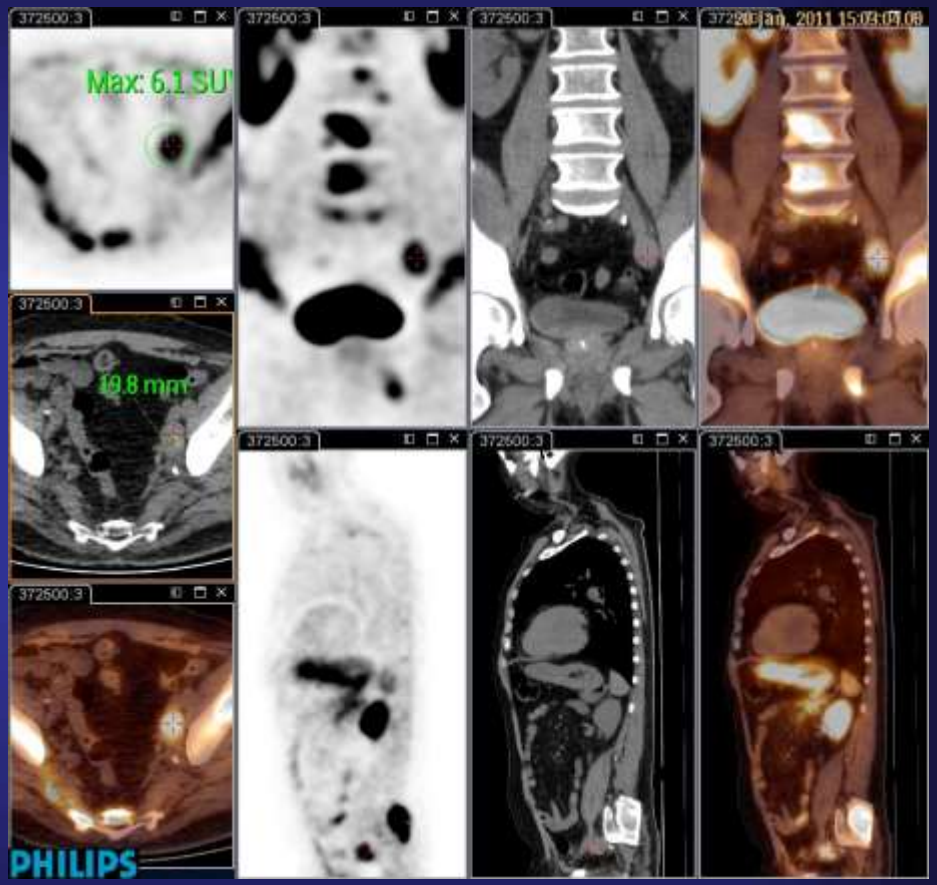

- Imagerie du cancer de prostate et de l'hépatocarcinome

RADIOTRACEURS

Dépasser les limites du FDG

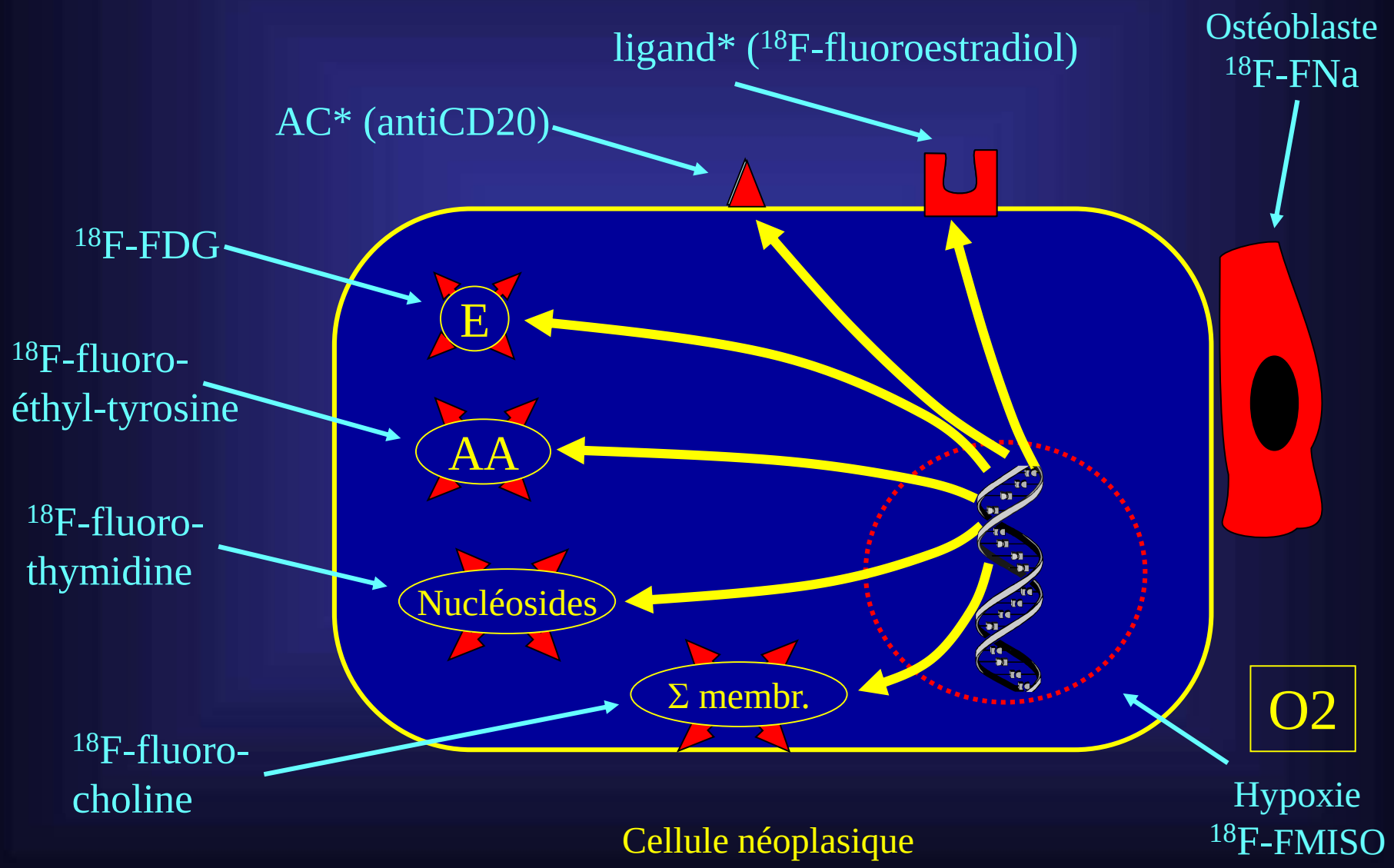

RADIOTRACEURS

Dépasser les limites du FDG

TABLE I.—*Fluorine-18 labeled radiopharmaceuticals.*

Radiopharmaceutical	Mechanism of uptake	Indications	Value
[^{18}F]fluorodopamine	Catecholamine uptake and storage	Neuroectoderm tumors management	Excellent
[^{18}F]dihydroxyphenylalanine	Amino acid uptake, decarboxylation and storage	Neuroectoderm tumors management	Good
[^{18}F]hydroxyephedrine	Sympathomimetic amine uptake and storage	Neuroectoderm tumors management	Good
[^{18}F]fluoropropionyl-Lys0-Tyr3-octreotate (18F-FP-Gluc-TOCA)	Somatostatin receptors mediated	Neuroectoderm tumors management	Good
[^{18}F]fluoride bone scan	Fluoride ions exchange with hydroxyapatite crystals forming fluoroapatite	Bone metastasis	Good
[^{18}F]choline	Biosynthesis of cell membrane component phosphatidylcholine	Brain, prostate cancer	Good
[^{18}F]fluoroazomycin-arabinofuranoside (FAZA)	Diffusion in to hypoxic cells	Tumor hypoxia	Possible
[^{18}F]fluoromisonidazole (FMISO)	Diffusion into hypoxic cells	Brain, prostate cancer	Good
[^{18}F]2-(2-nitro-1[H]-imidazol-1-yl)-N-(2,2,3,3,3-penta-fluoropropyl)-acetamide (EF5)	Diffusion into hypoxic cells	Head and neck squamous cell carcinoma, non small cell lung cancer	Good
2-(2-nitroimidazol-1[H]-yl)-N-(3-[18F] fluoropropyl)acetamide (EF1)	Diffusion into hypoxic cells	Head and neck squamous cell carcinoma, non small cell lung cancer	Good
[^{18}F]16 α-fluoroestradiol (FES)	Estrogen receptors binding	Breast cancer staging, response evaluation and restaging	Good
[^{18}F]fluorotamoxifen	Estrogen receptors binding	Breast cancer staging, response evaluation and restaging	Possible
[^{18}F]fluoro-17-β-estradiol	Estrogen receptor binding	Breast cancer staging, response evaluation and restaging	Good
[^{18}F]fluoro-(2R*,3S*)-2,3-bis(4-hydroxyphenyl) pentanenitrile (FEDPN)	Estrogen receptors binding	Breast cancer staging, response evaluation and restaging	Possible
[^{18}F]acetate	Fatty acid synthesis	Prostate cancer	Possible
[^{18}F]fluoro-dihydrotestosterone	Androgen receptors	Prostate cancer	Possible
[^{18}F]fluoroethylecholine (FEC)	Phospholipid synthesis	Prostate cancer	Good
[^{18}F]fluoromethyldimethyl-2-hydroxyethylammonium (FCH)	Phospholipid synthesis	Prostate cancer	Good
[^{18}F]5-FU	Thymidylate synthase inhibitor	Treatment response of colonic cancer	Possible
[^{18}F]flurotyrosine	Protein synthesis	Primary and metastatic brain tumors	Good
[^{18}F]methyl tyrosine	Amino acid transport	Brain, colon, breast cancer	Possible
[^{18}F]thymidine (FLT)	Transport into cells by thymidine kinase activity	Brain tumors	Possible
[^{18}F]annexin V	Binds to externalized phosphatidylserine on apoptotic cells	Monitoring treatment response in various cancer	Good

MINERVA MEDICA COPYRIGHT

Kumar R Oncologic pet tracers other than [18F] FDG; Q J Nucl Med Mol Imaging; 2008; 52; 50-65

RADIOTRACEURS
Dépasser les limites du FDG

TABLE II.—*Carbon-11 labeled radiopharmaceuticals.*

Radiopharmaceutical	Mechanism of uptake	Indications	Value
[^{11}C]etomidate	Glucocorticoid synthesis	Adrenocortical tumors	Possible
[^{11}C]metomidate	Glucocorticoid synthesis	Adrenocortical tumors	Possible
[^{11}C]epinephrine	Catecholamine uptake and storage	Neuroectoderm tumors management	Possible
[^{11}C]phenylephrine	Catecholamine uptake and storage	Neuroectoderm tumors management	Possible
[^{11}C]5-ydroxytryptophan (5-HTP)	Decarboxylation and formation of biogenic amines dopamine and serotonin	Serotonin-producing tumors	Good
[^{11}C]dihydroxyphenylalanine	Neutral amino acid uptake, decarboxylation, and storage	Neuroectoderm tumors management	Good
[^{11}C]choline	Phospholipid synthesis	Genitourinary cancer and brain tumors	
[^{11}C]hydroxyephedrine (HED)	Sympathomimetic amine uptake and storage	Neuroectoderm tumors management	Good
[^{11}C]methionine	Amino acid transport	Genitourinary cancer and brain tumors	Good
[^{11}C]acetate	Fatty acid synthesis	Genitourinary cancer and brain tumors	Possible
[^{11}C]tyrosine	Amino acid transport	Brain, colon, breast cancer	Possible
[^{11}C]thymidine	Nucleoside metabolism and trapping by thymidine kinase	Brain, head and neck tumor and lymphoma	Good

TABLE III.—*Other radiopharmaceuticals.*

Radiopharmaceutical	Mechanism of uptake	Indications	Value
[^{124}I]IMT (Iodo methyl tyrosine)	Amino acid transport	Brain tumors	Possible
[^{60}Cu]pyruvaldehyde-bis(N4-methylthiosemicarbazone) (Cu-PTSM)	Hypoxia	Head and neck cancers, soft tissue sarcoma and uterine cervix cancer	Good
[^{64}Cu]TETA-OC	SS receptors mediated	Neuroectoderm tumors: management	Good
[^{68}Ga]DOTA-TOC	SS receptors mediated	Neuroectoderm tumors: management	Good
[^{68}Ga]DOTA-NOC	SS receptors mediated	Neuroectoderm tumors: management	Good
[^{68}Ga]DOTA-TATE	SS receptors mediated	Neuroectoderm tumors: management	Good

Kumar R Oncologic pet tracers other than [18F] FDG; Q J Nucl Med Mol Imaging; 2008; 52; 50-65

Imagerie de la prolifération cellulaire

Exemple: ^{18}F-fluoroThymidine FLT

- corrélation Ki-67 > FDG
- FLT < FDG pour bilan d'extension
- FLT > FDG pour évaluation et prédiction de l'efficacité thérapeutique de manière plus précoce
- Recherche clinique et études multicentriques

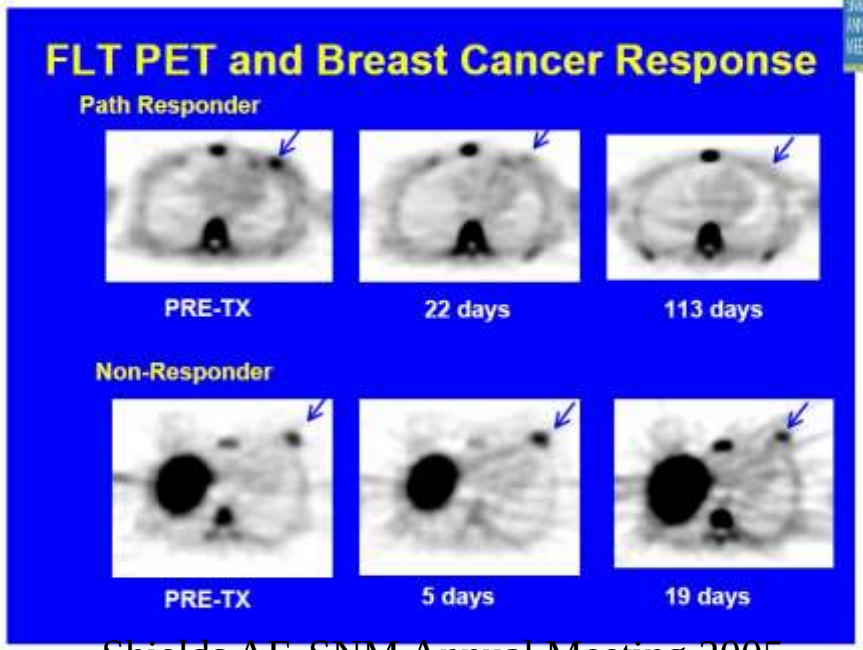

Shields AF, SNM Annual Meeting 2005

Bading JR, Shields AF.
Imaging of cell proliferation: status and prospects.
J Nucl Med. 2008 Jun;49 Suppl 2:64S-80S. Review.

Imagerie de la prolifération cellulaire

Exemple: 18F-fluoroThymidine FLT

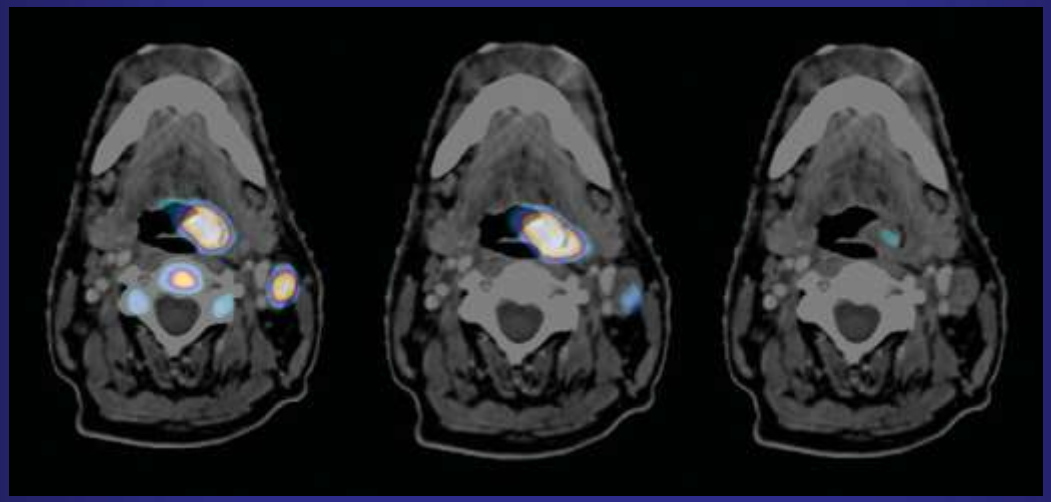

TEP-FLT pre-ttt	TEP-FLT per-ttt 8x2Gy	TEP-FLT per-ttt 18x2Gy

Bussink J; *Lancet Oncol*; 2010

Imagerie de l'hypoxie

Exemple : 18F-fluoromisodinazole FMISO

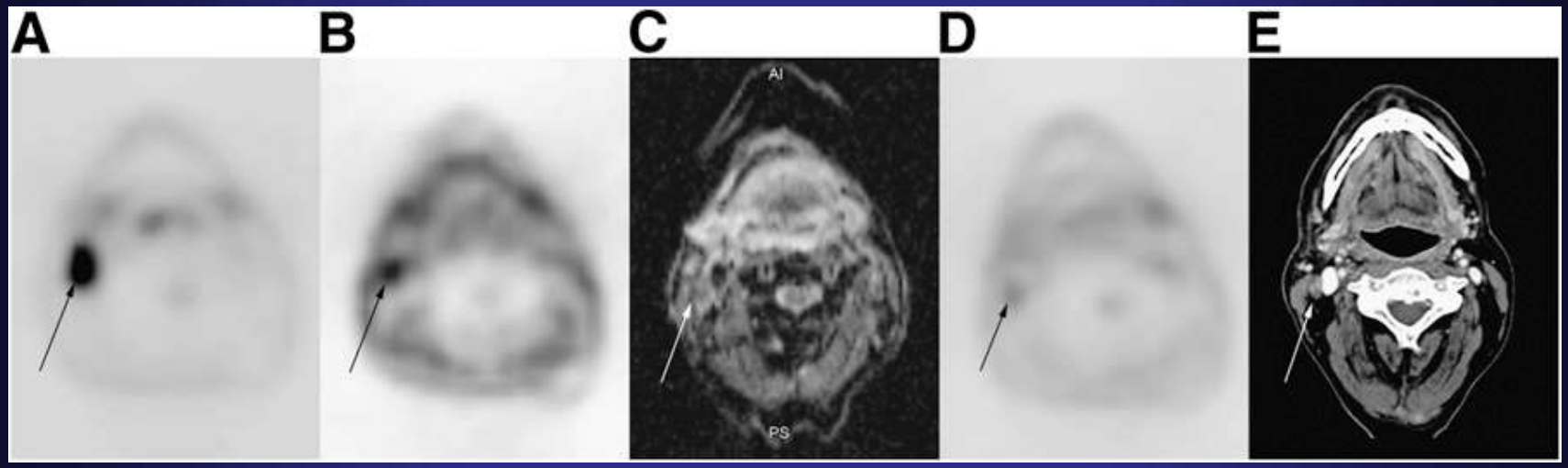

TEP-FDG	TEP-FMISO	IRM diff 3	TEP-FDG	TDM
pre-ttt	4 sem per-ttt	sem post-ttt	3 sem post-ttt	8 sem post-ttt

Dirix P; *J Nucl Med*; 2009

Récepteurs hormonaux

Exemple : ^{18}F-fluoroestradiol

- Utilisation d 'un ligand spécifique d 'un récepteur hormonal
- Détection des lésions (multicibles, in vivo, corps entier)
- Prédiction de l'efficacité de l'hormonothérapie

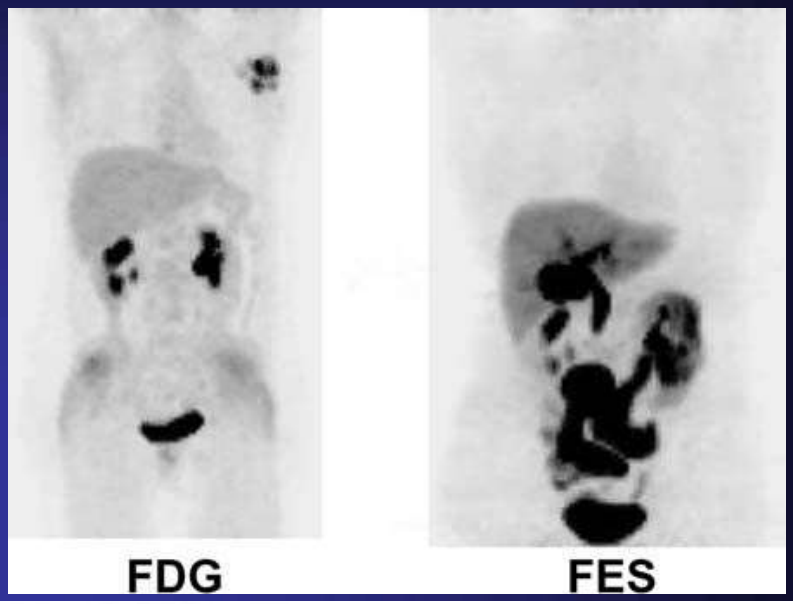

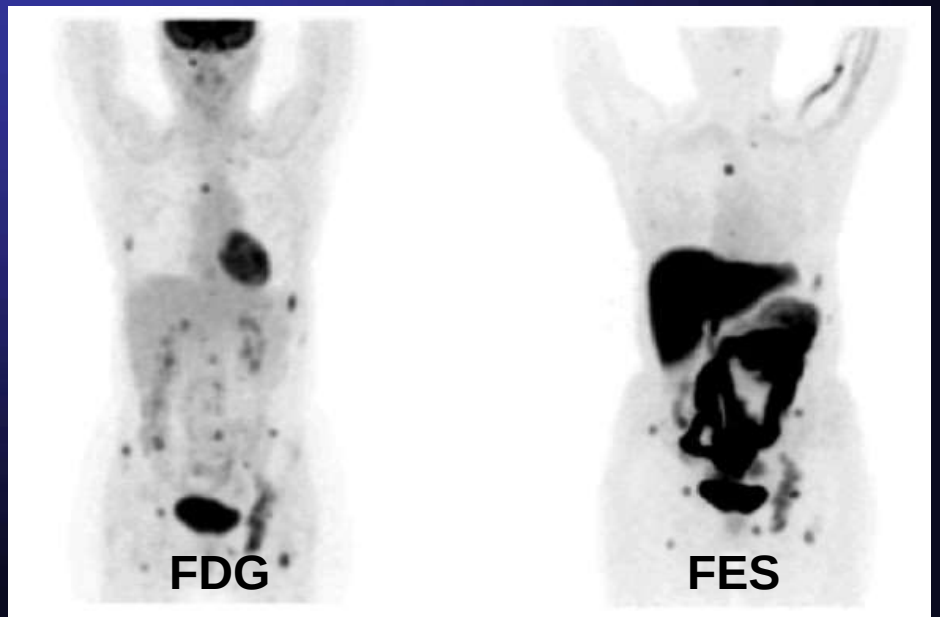

Seimbille Y, Rousseau J, Benard F, et al.
Steroids 2002;67:765–75

Récepteurs hormonaux

Exemple : ^{18}F-fluoroestradiol

- Utilisation d 'un ligand spécifique d 'un récepteur hormonal
- Détection des lésions (multicibles, in vivo, corps entier)
- Prédiction de l'efficacité de l'hormonothérapie

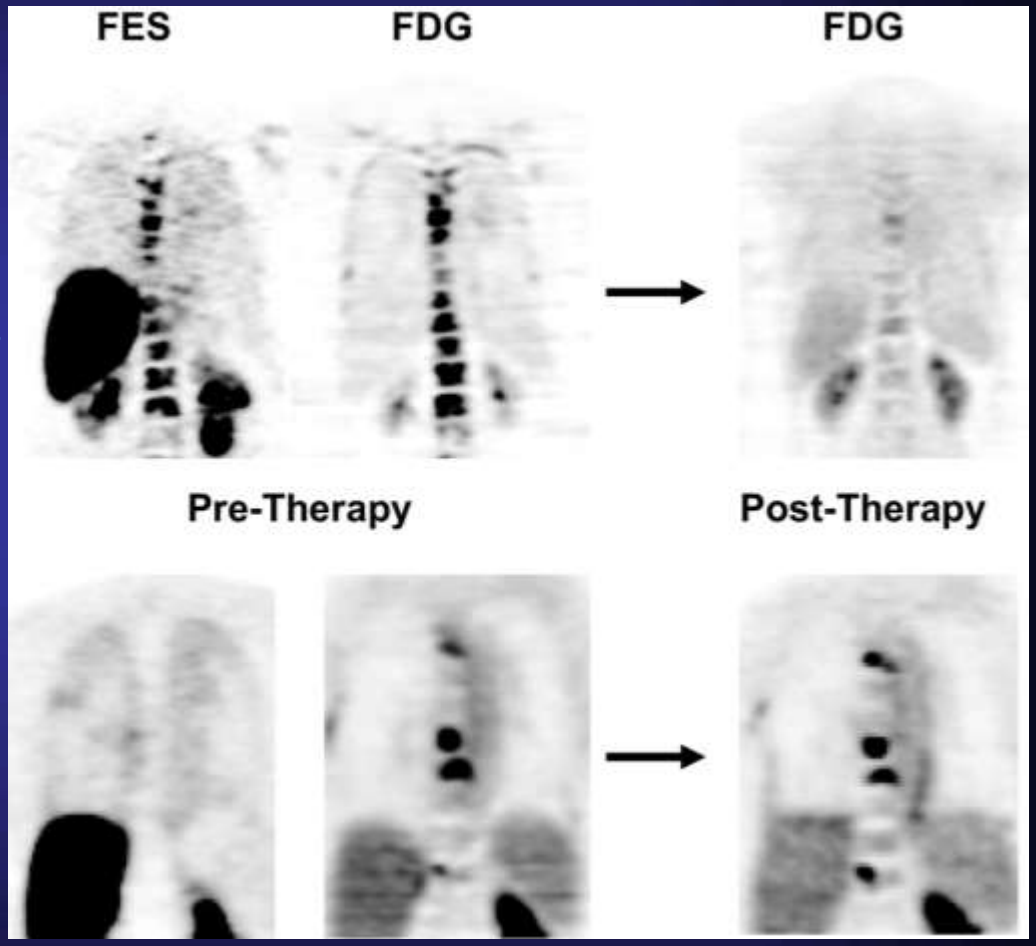

Sundararajan L, Linden HM, Link JM, Krohn KA, Mankoff DA.
18F-Fluoroestradiol.
Semin Nucl Med. 2007 Nov;37(6):470-6. Review

Récepteurs à la somatostatine

Exemple : ^{68}Ga-DOTATATE

- Principe identique à la SRS
- Détection des lésions
- Prédiction de l'efficacité de la radiothérapie interne vectorisée
  - exemple: ^{177}Lu-DOTATATE
    ^{90}Y-DOTATOC
- Contrôle de l'efficacité thérapeutique

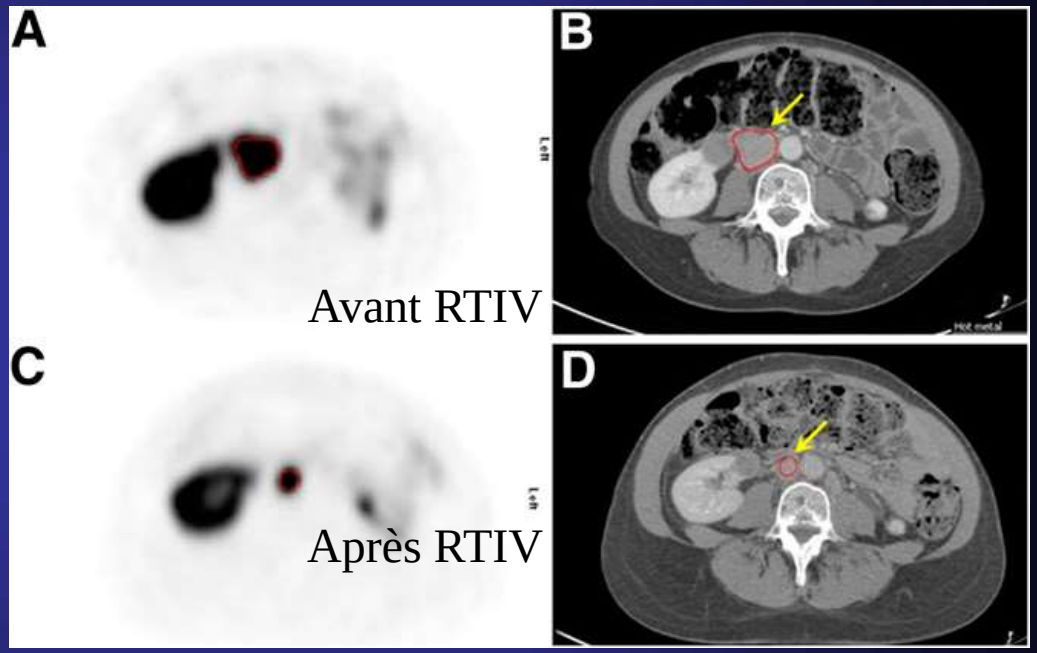

Haug et al. J Nucl Med 2010

SYNTHESE

- En médecine nucléaire, c'est le radiotraceur qui fait la spécificité et la richesse de l'information biologique.

- Les radiotraceurs n'ont strictement rien à voir avec les produits de contraste vasculaire utilisés en radiologie.

- Ne pas réduire la médecine nucléaire à la seule TEP, la majorité des actes de MN étant encore des actes de TEMP moins onéreux et plus disponibles

- Ne pas réduire la TEP au simple FDG marqueur du métabolisme glucidique, ayant profondément modifié l'imagerie diagnostique en termes de performances diagnostiques.

PRINCIPES

- Généralités
- Radiotraceurs
- Appareillages

TEMP ou TEP

Les appareils de médecine nucléaire sont désormais couplés au scanner X

Gamma-caméra
TEMP = TEMP/TDM

Tomographie par Emission de Positons
TEP = TEP/TDM

Double information:

METABOLIQUE + Morphologique

Meilleure résolution spatiale de la TEP améliore la sensibilité par rapport à la TEMP

L'adjonction de la TDM augmente la spécificité en TEMP et en TEP

La spécificité de chaque traceur dépend de sa physiologie

PRINCIPES
Appareillages

Gamma-caméra (TEMP/TDM)

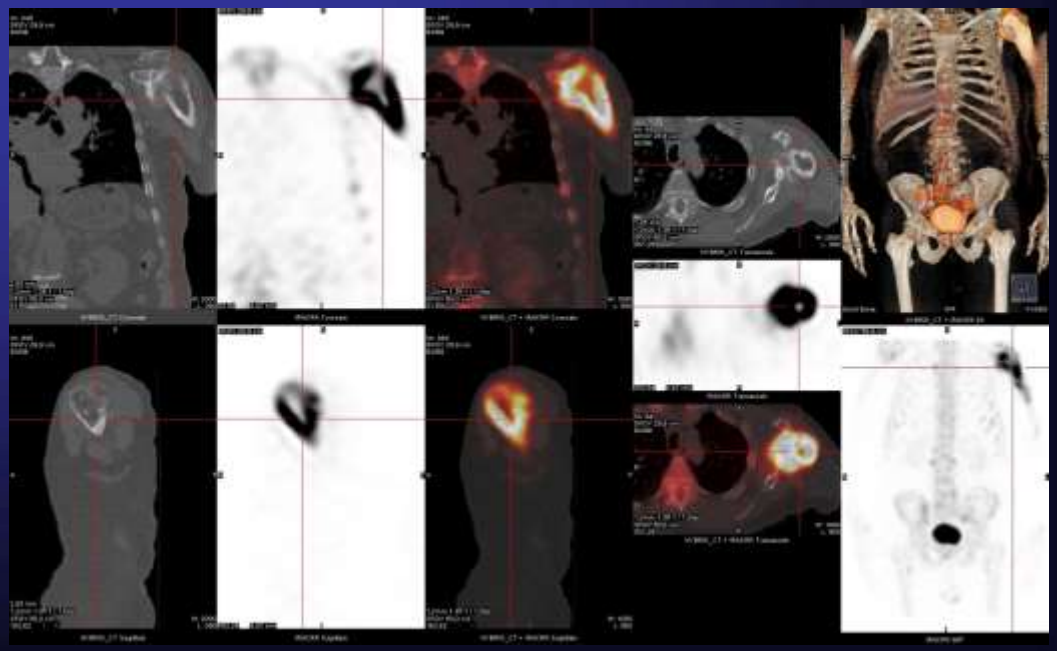

TEP ou petscan ?

- SUFFIXE "scan" = terme anglais: tomographie, imagerie en coupes
- exemples: CTscan = TDM ou scanner X

  USscan = Echographie

  Scintiscan = Scintigraphie

  PETscan = Tomographie par Emission de Positons (TEP)

- Depuis 2003: tous les TEP sont couplés à des TDM

  PET/CTscan = TEP-TDM ou TEP-scanner

Utilisation du terme français:

TEP ou TEP-scanner

PRINCIPES
Appareillages

En 2015:

TEP = TEP/TDM

Double information:

METABOLIQUE + MORPHOLOGIQUE

PHILIPS

GENERAL ELECTRIC

SIEMENS

Principe de la double information:

METABOLIQUE + MORPHOLOGIQUE

Principe de la double information:

METABOLIQUE + MORPHOLOGIQUE

Renseignements cliniques: objet dans la cour, garçons

Principe de la double information:

METABOLIQUE + MORPHOLOGIQUE



TDM SEUL : morphologie, détails anatomiques

Principe de la double information:

METABOLIQUE + MORPHOLOGIQUE



TDM PDC SEUL : augmentation des contrastes

Principe de la double information:

METABOLIQUE + MORPHOLOGIQUE

TEP seul : information métabolique

Principe de la double information:

METABOLIQUE + MORPHOLOGIQUE

TEP + TDM : fusion en deux temps

Principe de la double information:

METABOLIQUE + MORPHOLOGIQUE

TEP/TDM : en un seul temps, appareil hybride

Intérêt du TDM dans un TEP-TDM

- Correction de l'atténuation et restitution de la fixation réelle en tous points de l'image
- Quantification
- Identification du support anatomique de l'anomalie métabolique
- Accès aux informations anatomo-morphologiques de l'imagerie radiologique à hauteur des conditions de réalisation technique

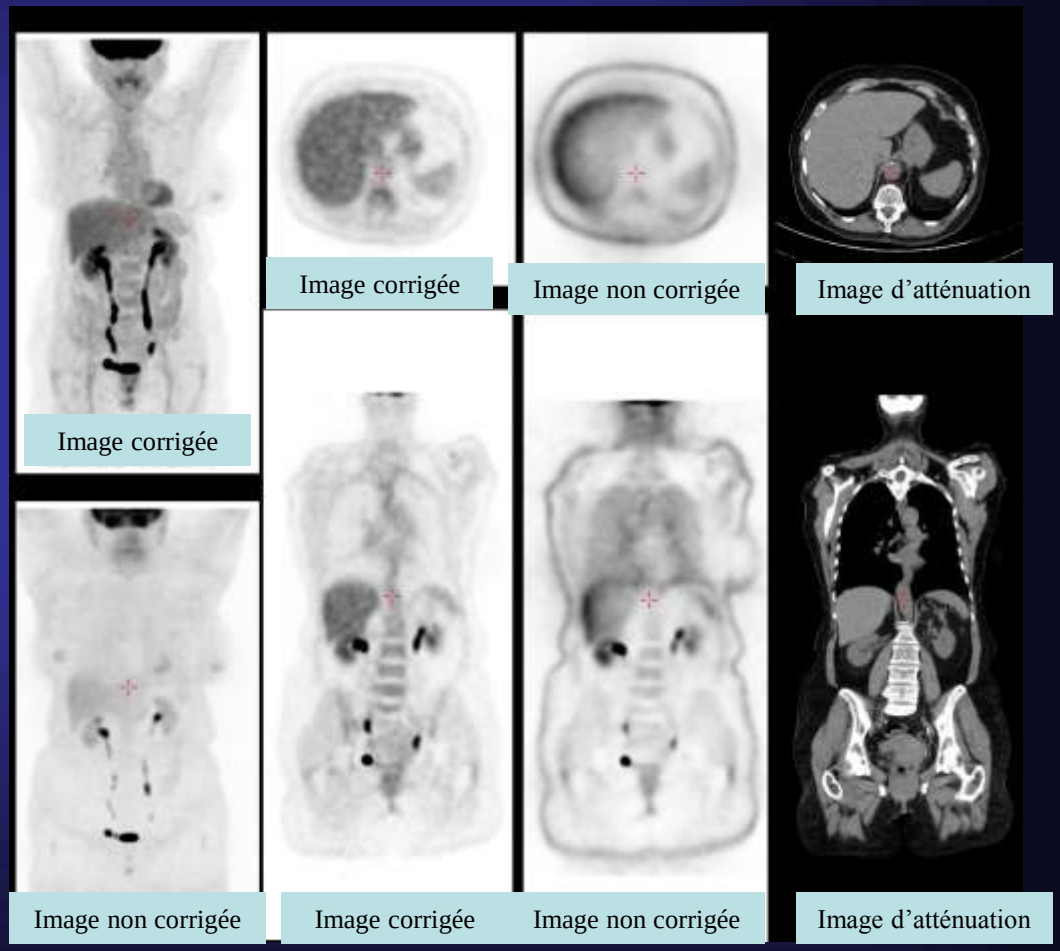

“On ne fait pas d’imagerie en coupes”

(de la même manière qu’en radiologie)

“On utilise l’imagerie en coupes”

(pour optimiser l’interprétation de l’information scintigraphique)

Différentes pratiques

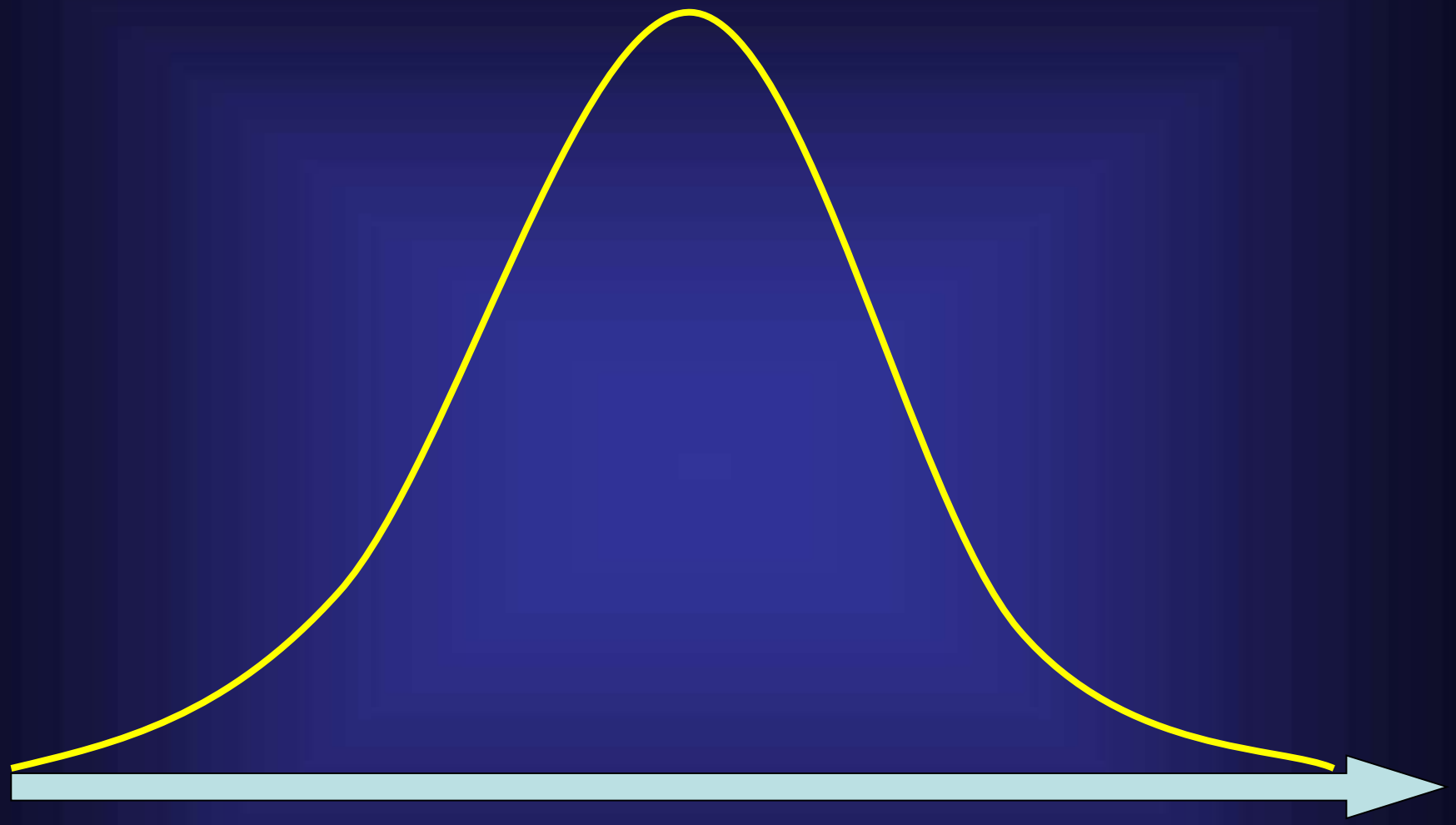

Pas de TDM Image non corrigée	TDM très "low dose" Correction de l'atténuation	TDM "low dose" Localisation anatomique	TDM "low dose optimisé" Support anatomique	TDM supplémentaire Conditions radiologiques

Différentes pratiques

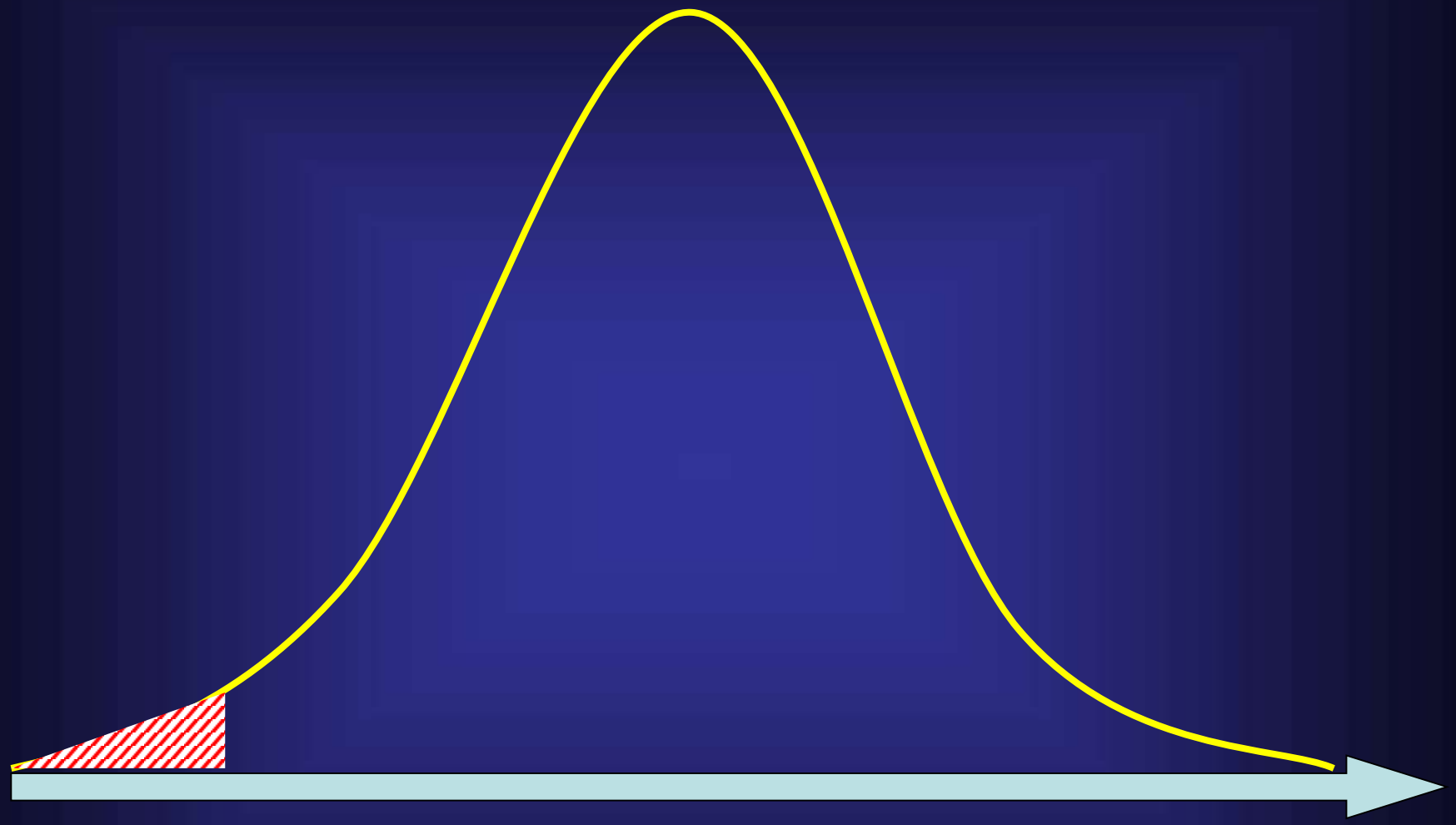

Pas de TDM Image non corrigée	TDM très "low dose" Correction de l'atténuation	TDM "low dose" Localisation anatomique	TDM "low dose optimisé" Support anatomique	TDM supplémentaire Conditions radiologiques

Différentes pratiques

Pas de TDM: Pas acceptable

- Apport considérable du TDM pour augmenter les performances diagnostiques des examens TEMP et TEP (sensibilité et spécificité)

- Accès à la quantification

Différentes pratiques

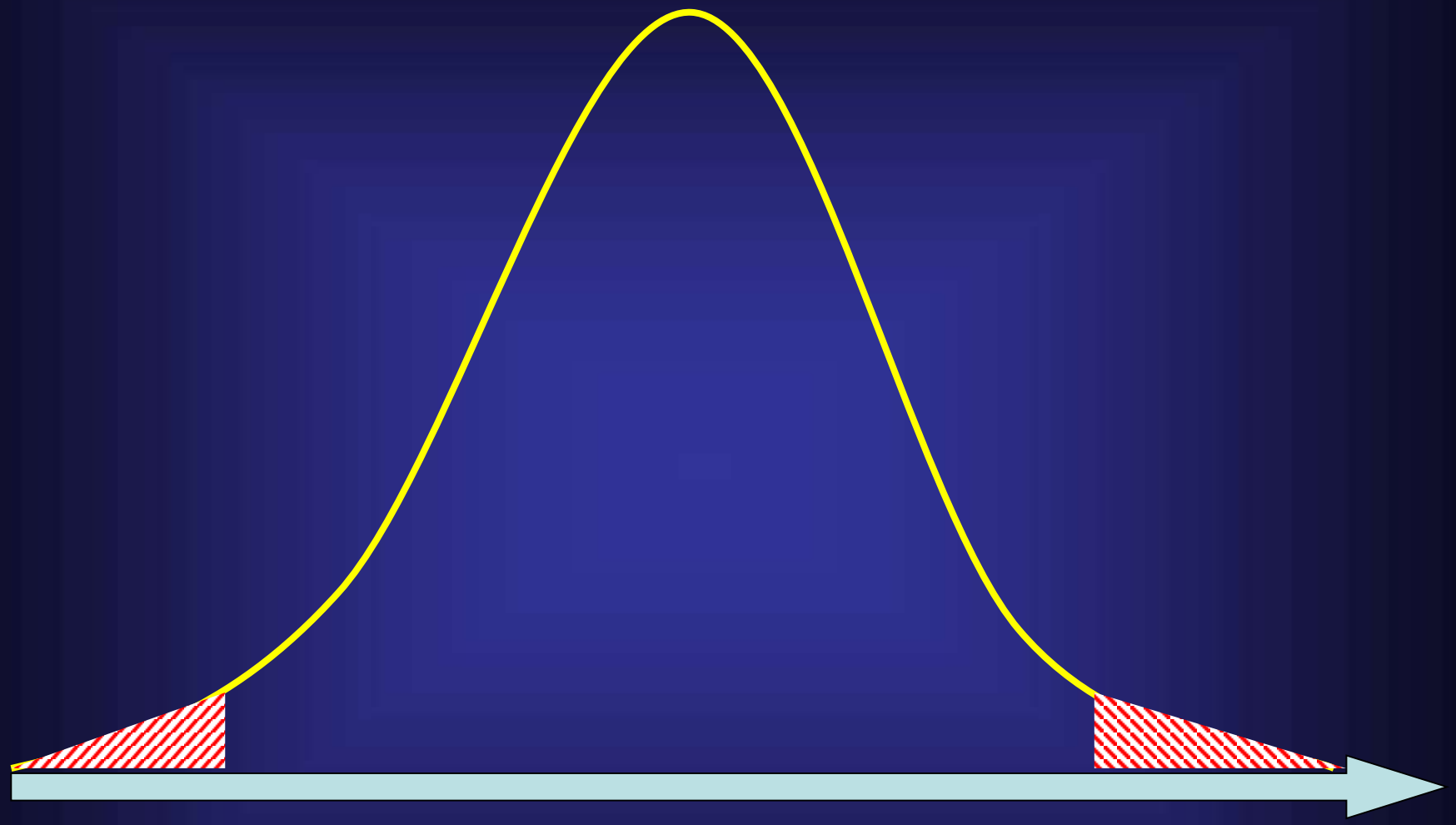

Pas de TDM Image non corrigée	TDM très "low dose" Correction de l'atténuation	TDM "low dose" Localisation anatomique	TDM "low dose optimisé" Support anatomique	TDM supplémentaire Conditions radiologiques

Différentes pratiques

TDM supplémentaire en conditions radiologiques en plus de l'examen de TEP/TDM "classique": Non réaliste

- Revient à "débrayer" le TDM pour faire du TDM radiologique (pas de cotation, pas de numéro d'agrément)

- 15 à 20 TEP par jour (pendant ces acquisitions supplémentaires, le traceur décroît)

- La TEP ou TEMP n'a pas vocation à se substituer à la TDM radiologique

-Place de la TEP par rapport à la TDM et l'IRM: additionnelle ou substitutive ?
FAUX PROBLEME: additionnelle dans l'immense majorité des cas

Différentes pratiques

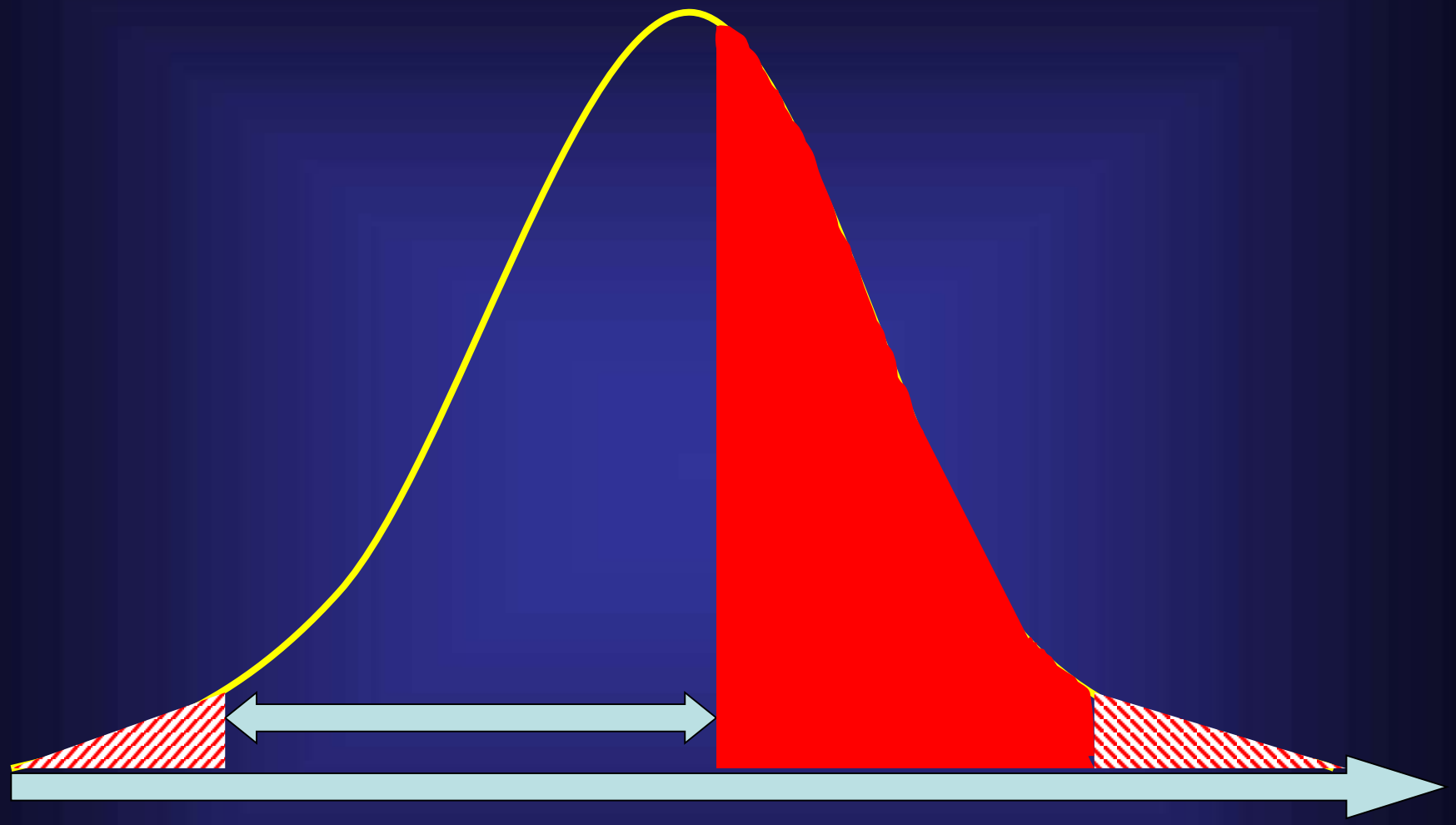

Pas de TDM Image non corrigée	TDM très "low dose" Correction de l'atténuation	TDM "low dose" Localisation anatomique	TDM "low dose optimisé" Support anatomique	TDM supplémentaire Conditions radiologiques

Différentes pratiques

TDM "low dose optimisé" pour étude du support anatomique

- Utilisation de l'information TDM (à hauteur de la réalisation technique, sémiologie élémentaire) pour améliorer la spécificité de l'information scintigraphique au même titre que les informations cliniques

Ex1: TEMP DP-Tc99m : foyer d'ostéoblastose
Clinique: Contexte, Gleason, PSA, douleur, etc…,
TDM: Localisation + sémiologie élémentaire:

- Pincement interligne articulaire, géodes sous-chondrale
- Lésion osseuse condensante, lytique, mixte, contours, matrice, taille, localisation

PRINCIPES
Appareillages

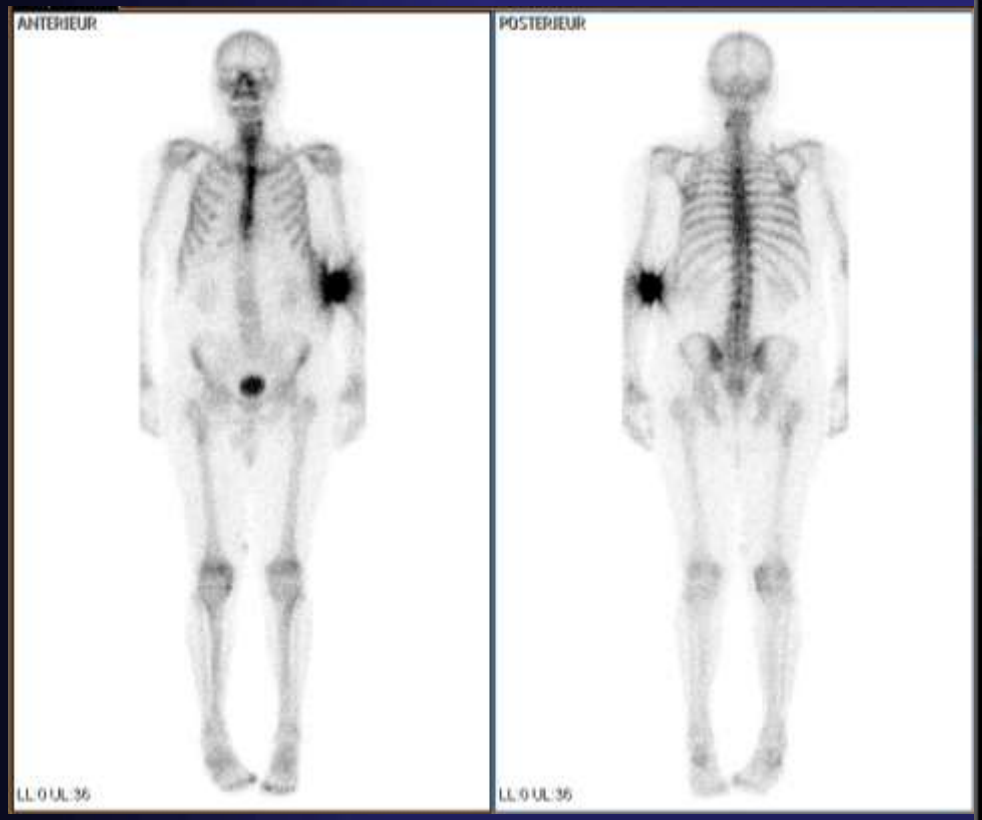

PRINCIPES

Appareillages

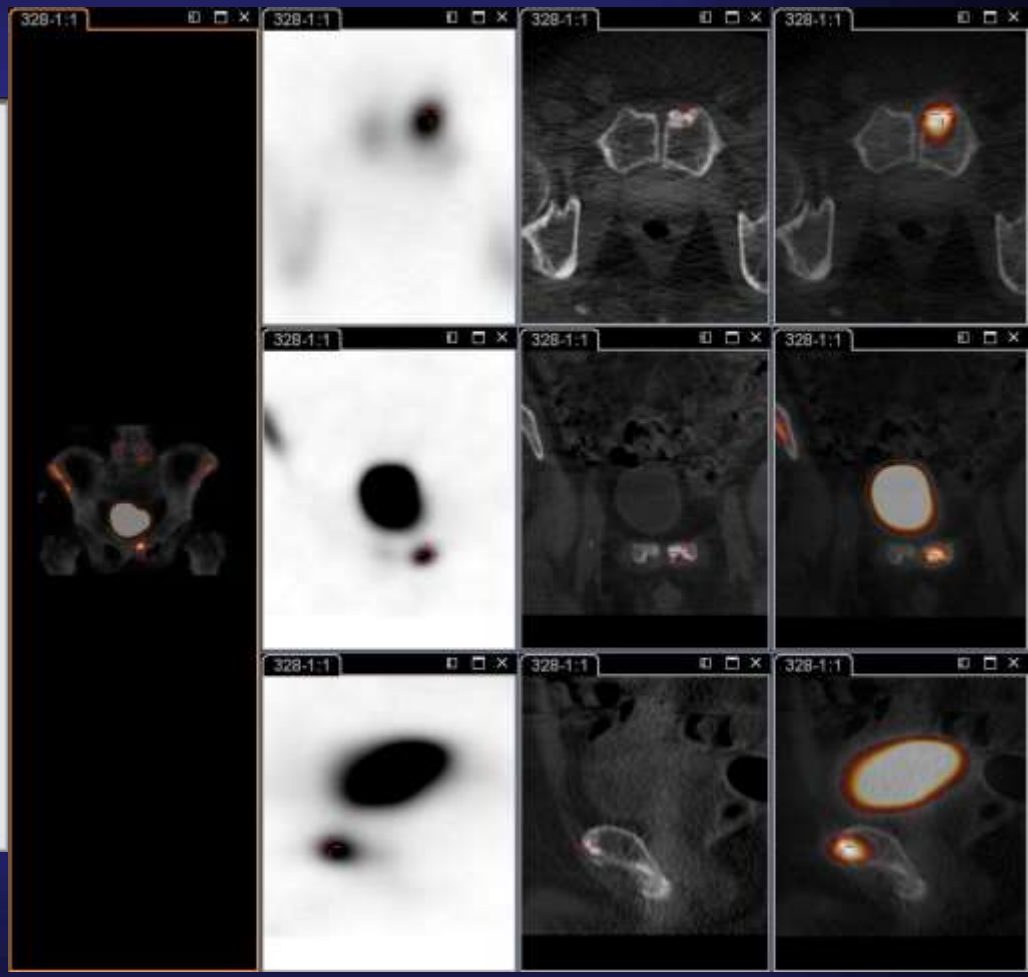

PRINCIPES
Appareillages

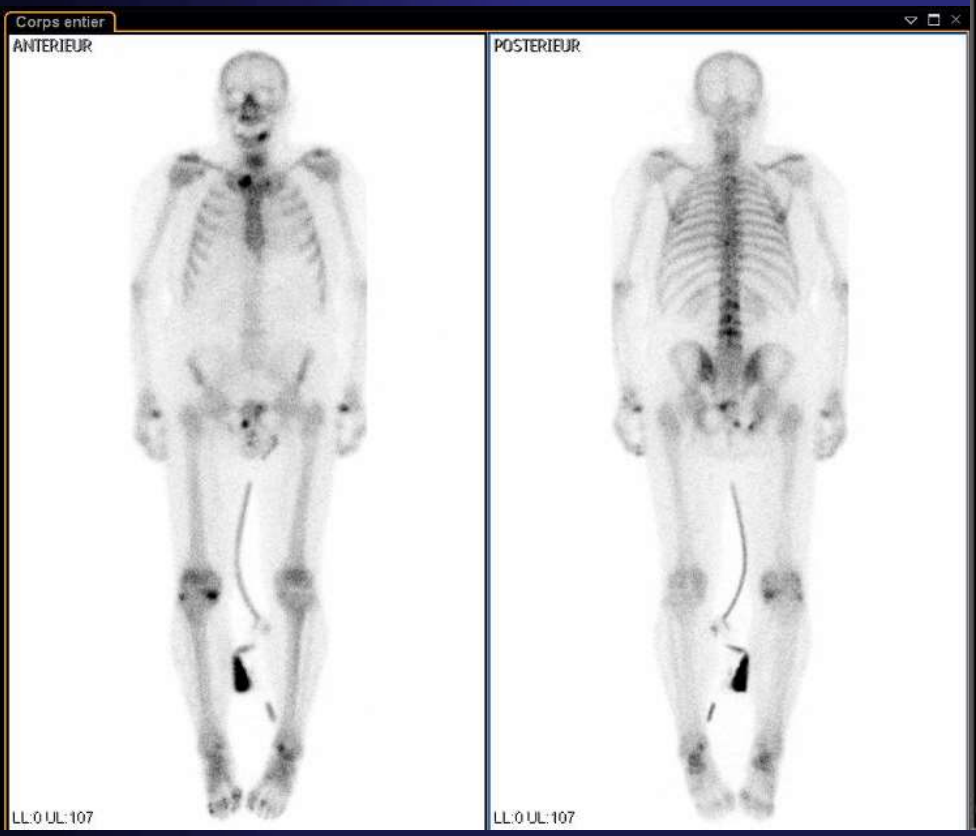

PRINCIPES

Appareillages

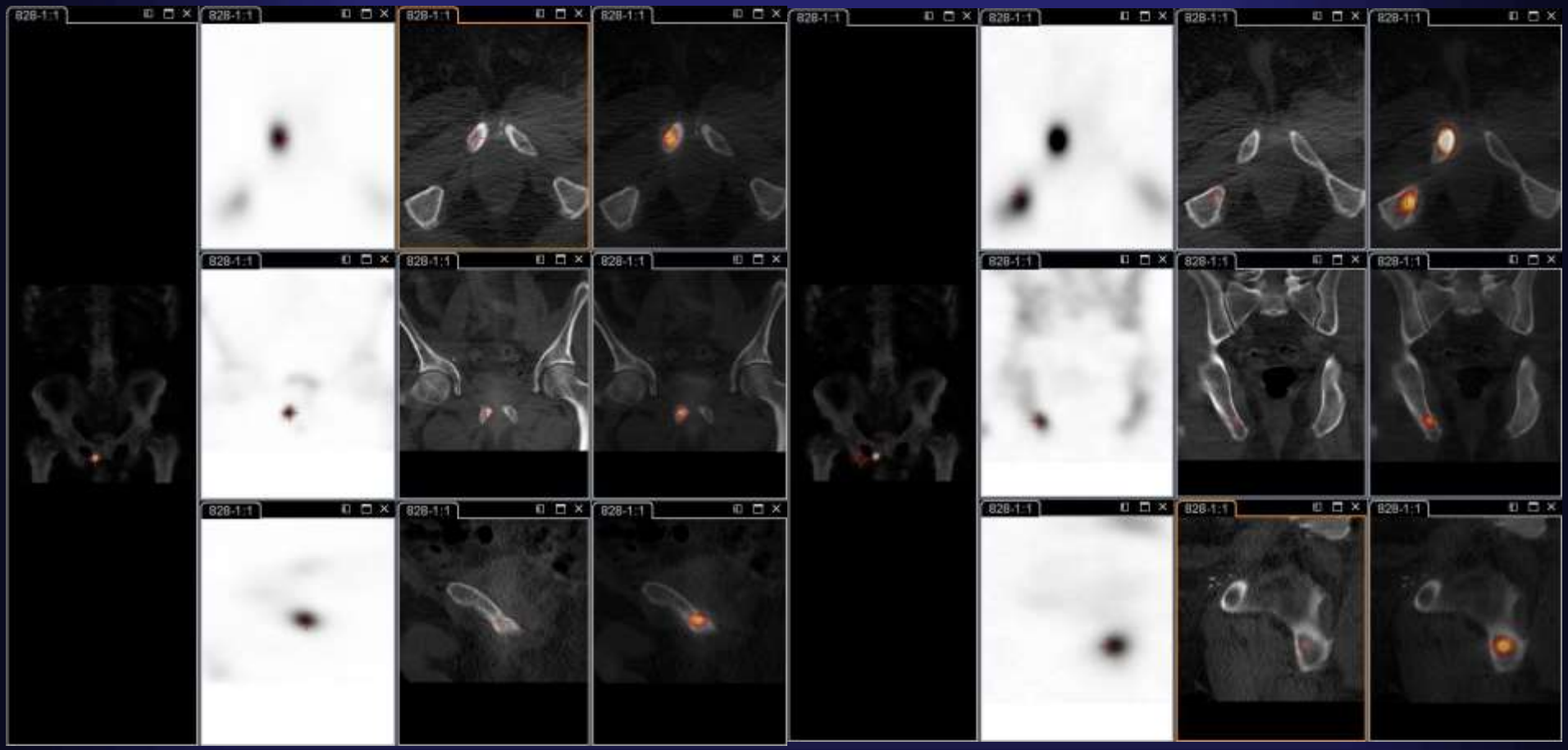

Différentes pratiques

TDM "low dose optimisé" pour étude du support anatomique

- Utilisation de l'information TDM (à hauteur de la réalisation technique, sémiologie élémentaire) pour améliorer la spécificité de l'information scintigraphique au même titre que les informations cliniques

Ex 2: TEP-FDG: Lésion hypermétabolique.
Clinique: Contexte, histologie, biologie, fièvre etc…
TDM: Localisation + sémiologie TDM élémentaire: taille, densité, contours, aspect (pneumopathie, adénopathies non spécifiques, adénome surrénalien etc…)

PRINCIPES

Appareillages

Extension ethmoïde

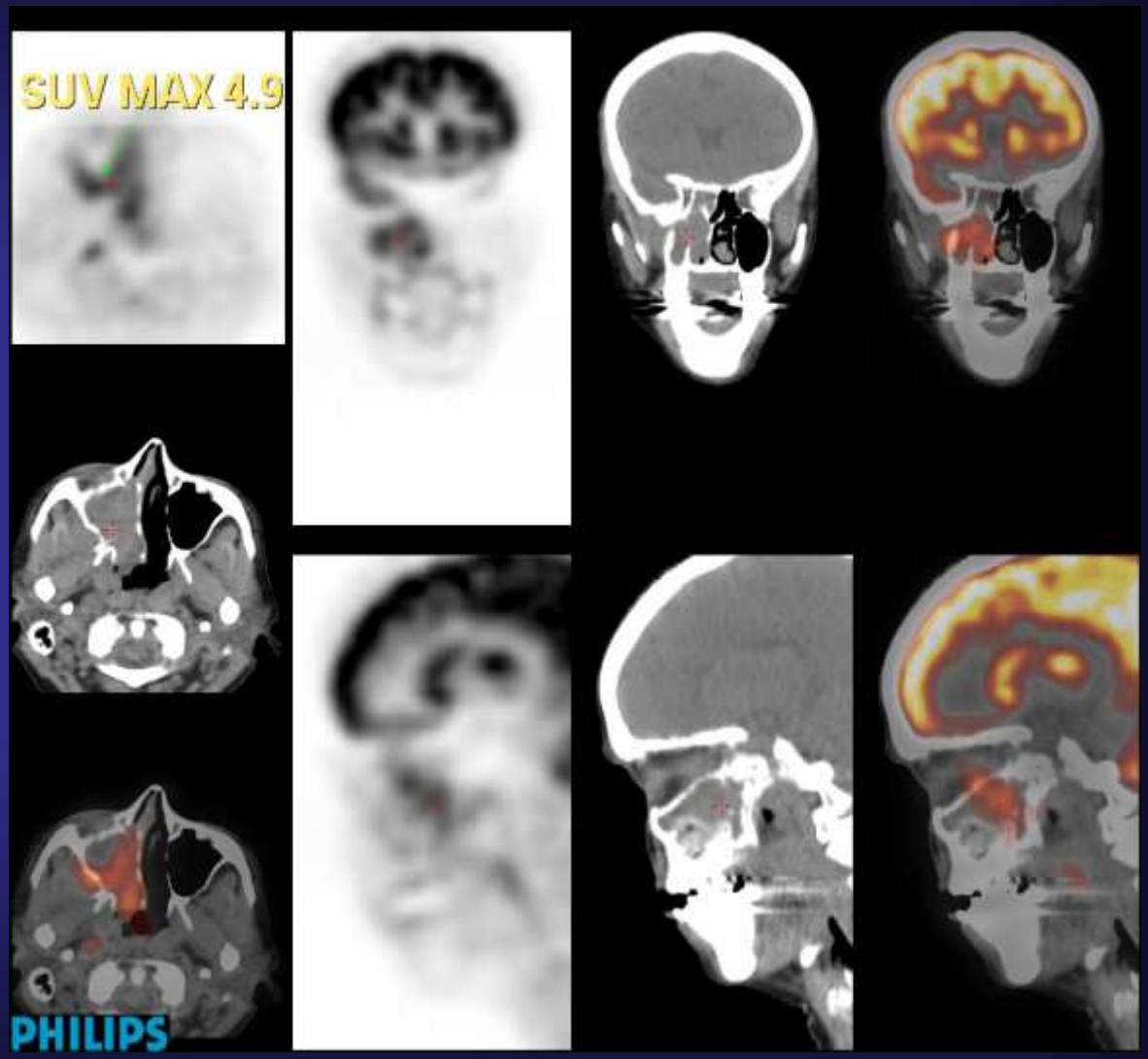

PRINCIPES

Appareillages

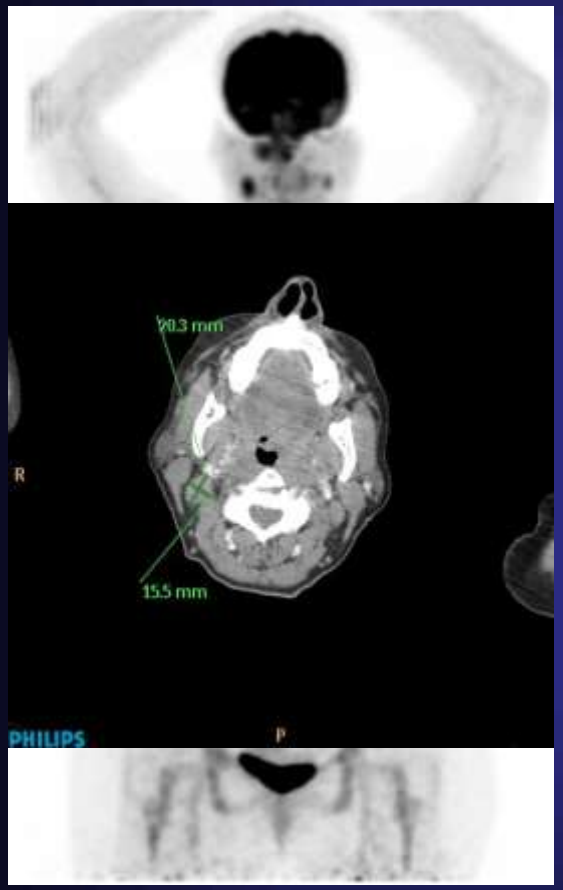

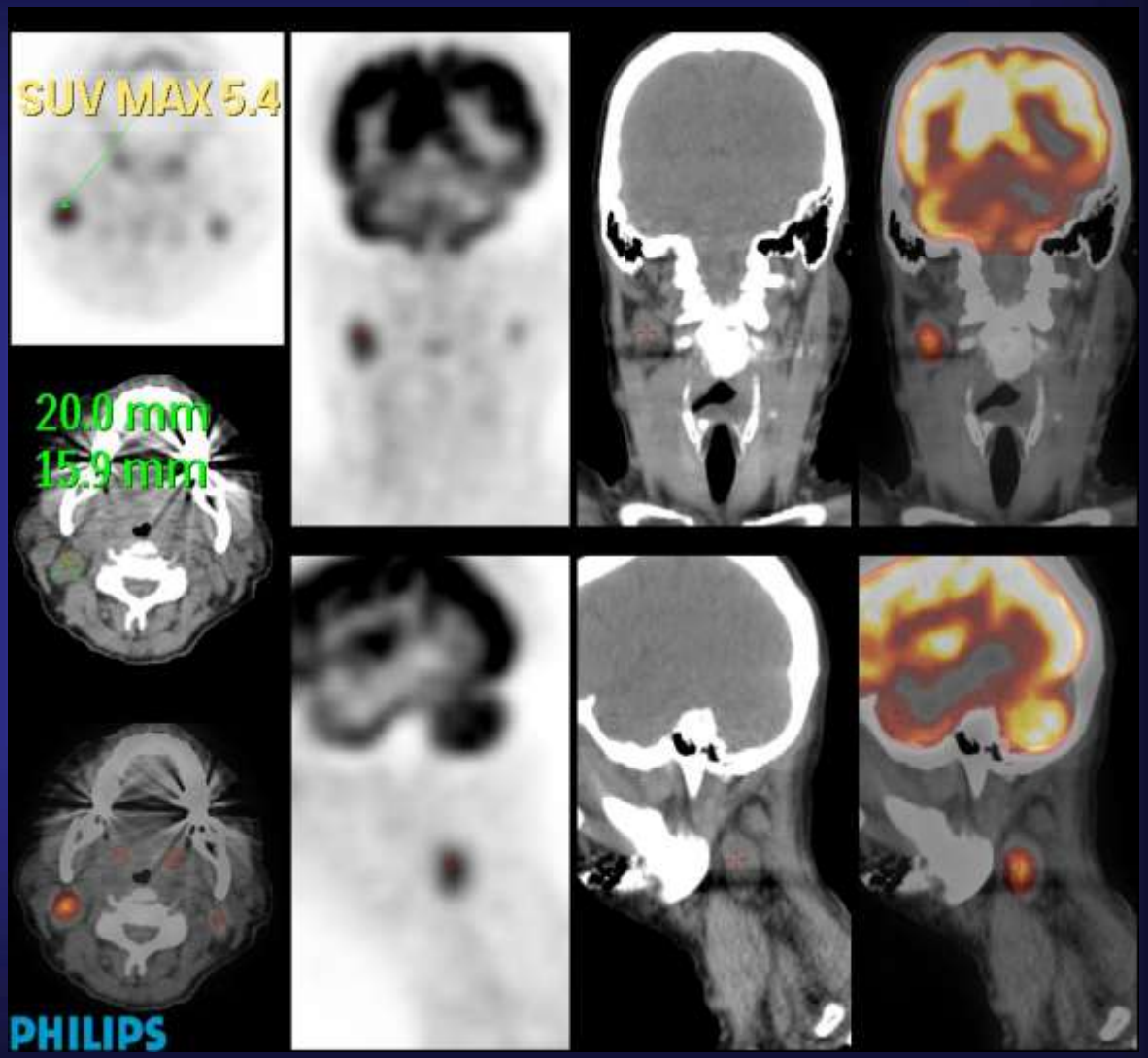

Extension ethmoïde

PRINCIPES

Appareillages

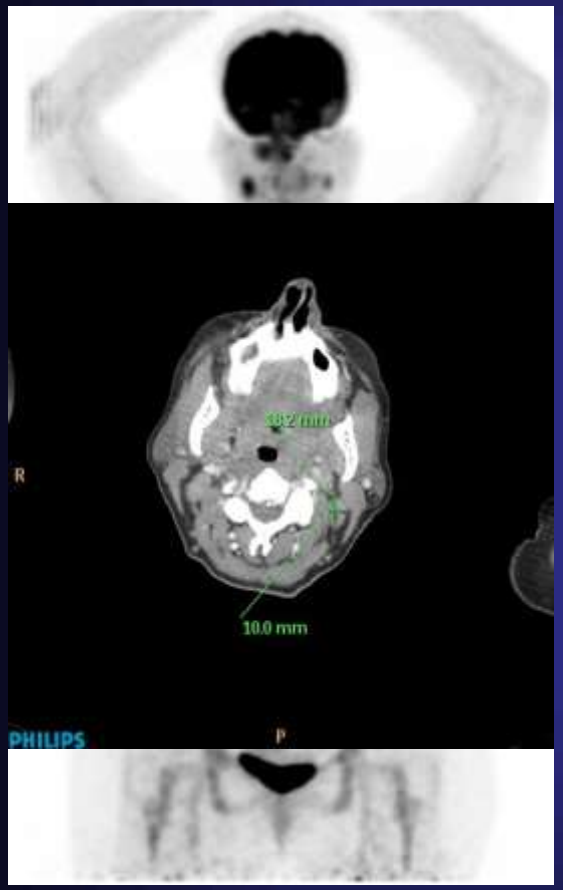

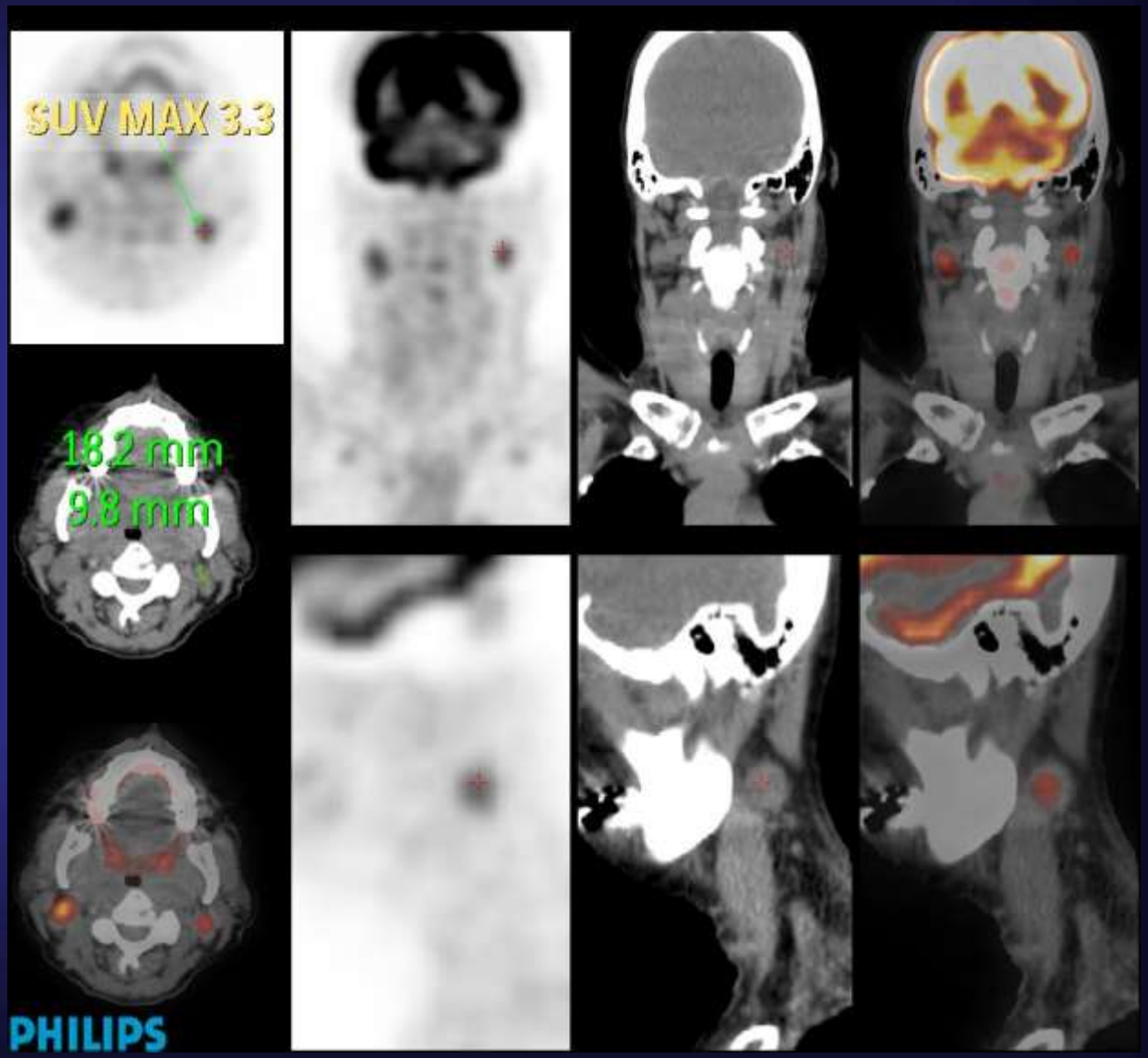

Extension ethmoïde

PRINCIPES

Appareillages

Extension ethmoïde

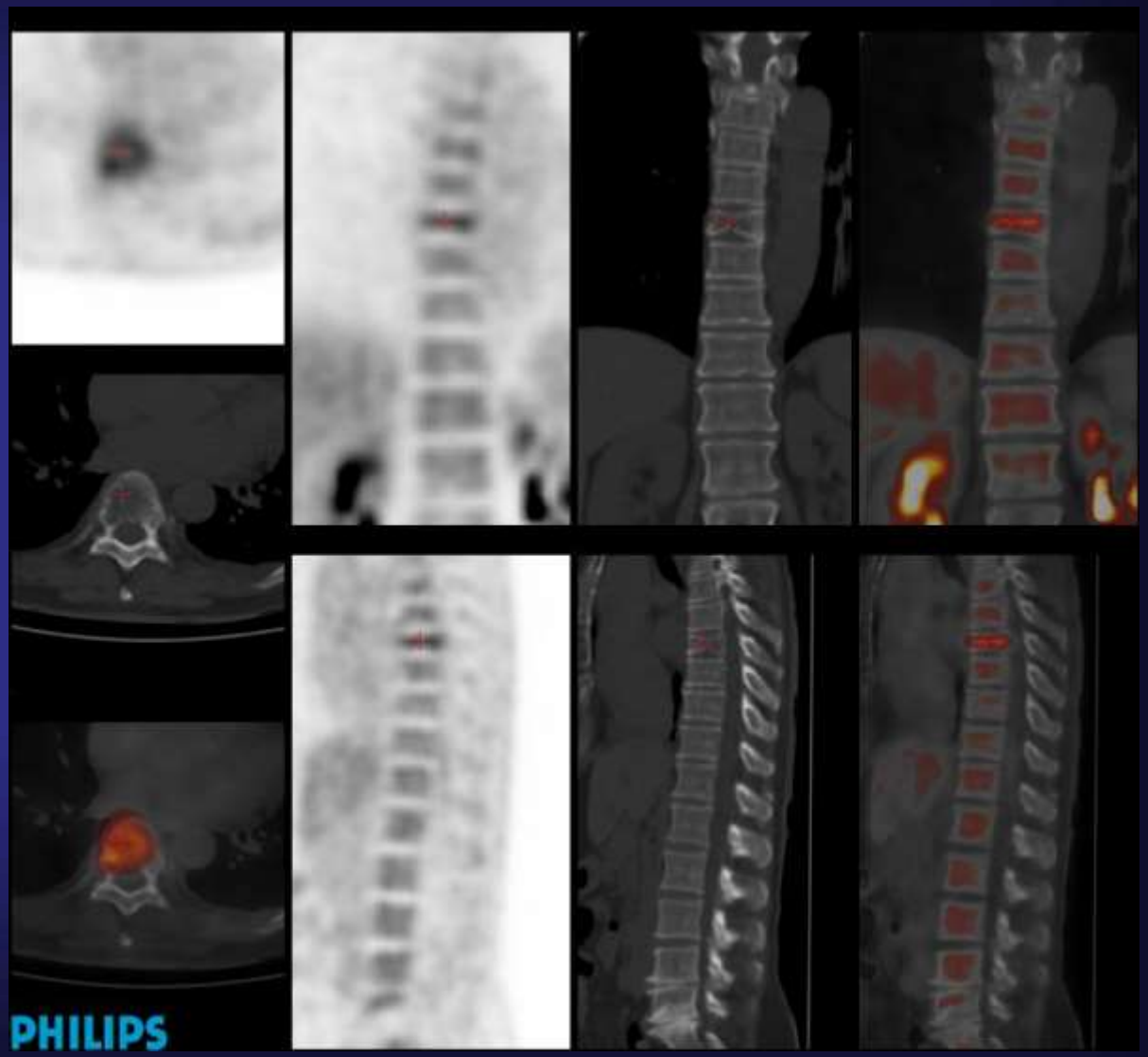

PRINCIPES

Appareillages

Extension ethmoïde

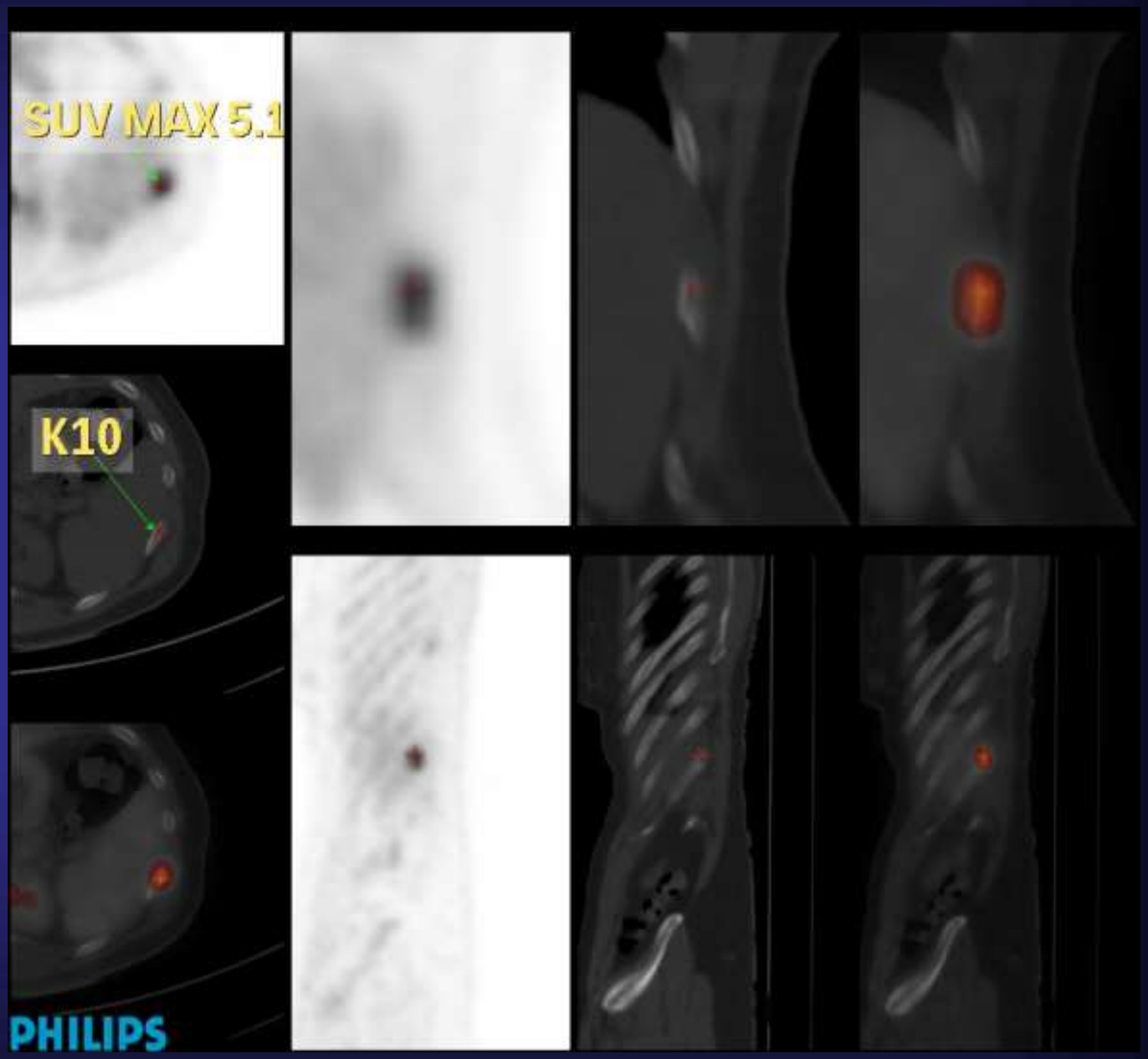

PRINCIPES

Appareillages

Extension ethmoïde

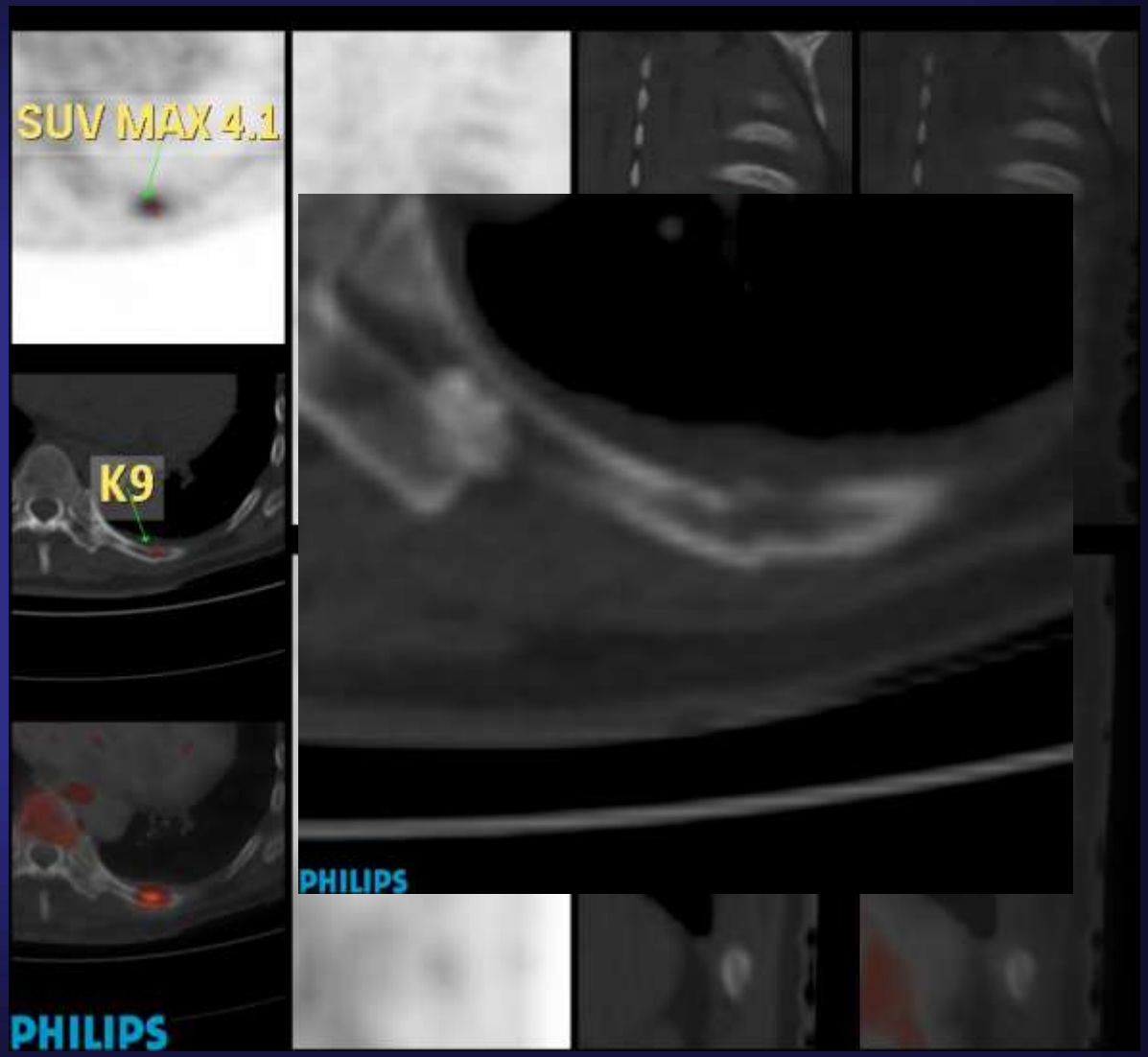

Différentes pratiques

TDM "low dose optimisé" pour étude du support anatomique

- Utilisation de l'information TDM (à hauteur de la réalisation technique, sémiologie élémentaire) pour répondre aux attentes des cliniciens notamment dans le cadre de l'évaluation thérapeutique

Ex 3: TEP-FDG et évaluation thérapeutique
Cf. Radiologues RECIST 1.1 (TDM + info TEP)
Demande des cliniciens: Évolution information TEP + taille et aspect des lésions

PRINCIPES

Appareillages

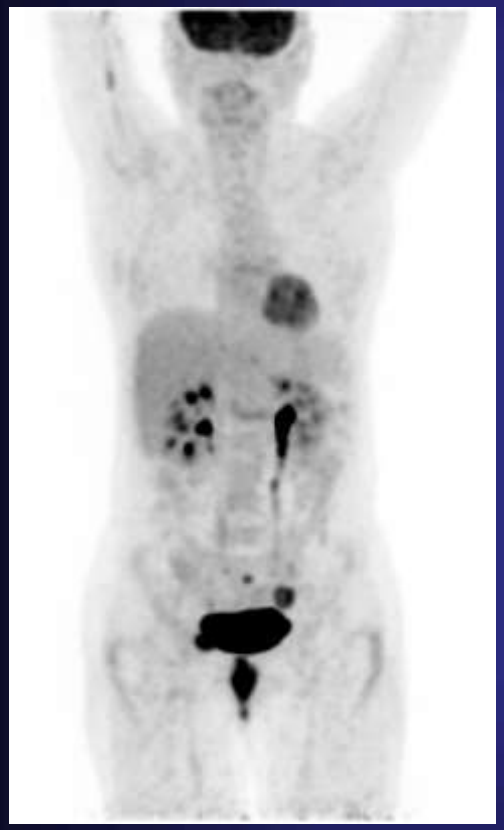

Extension canal anal

PRINCIPES

Appareillages

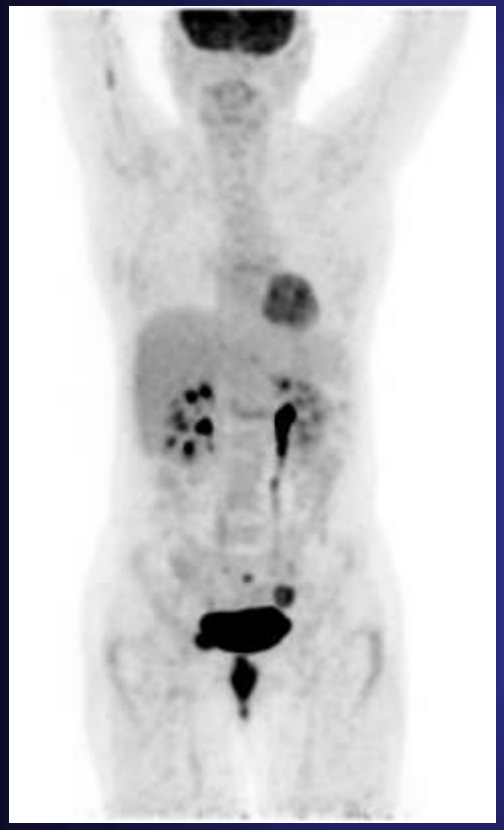

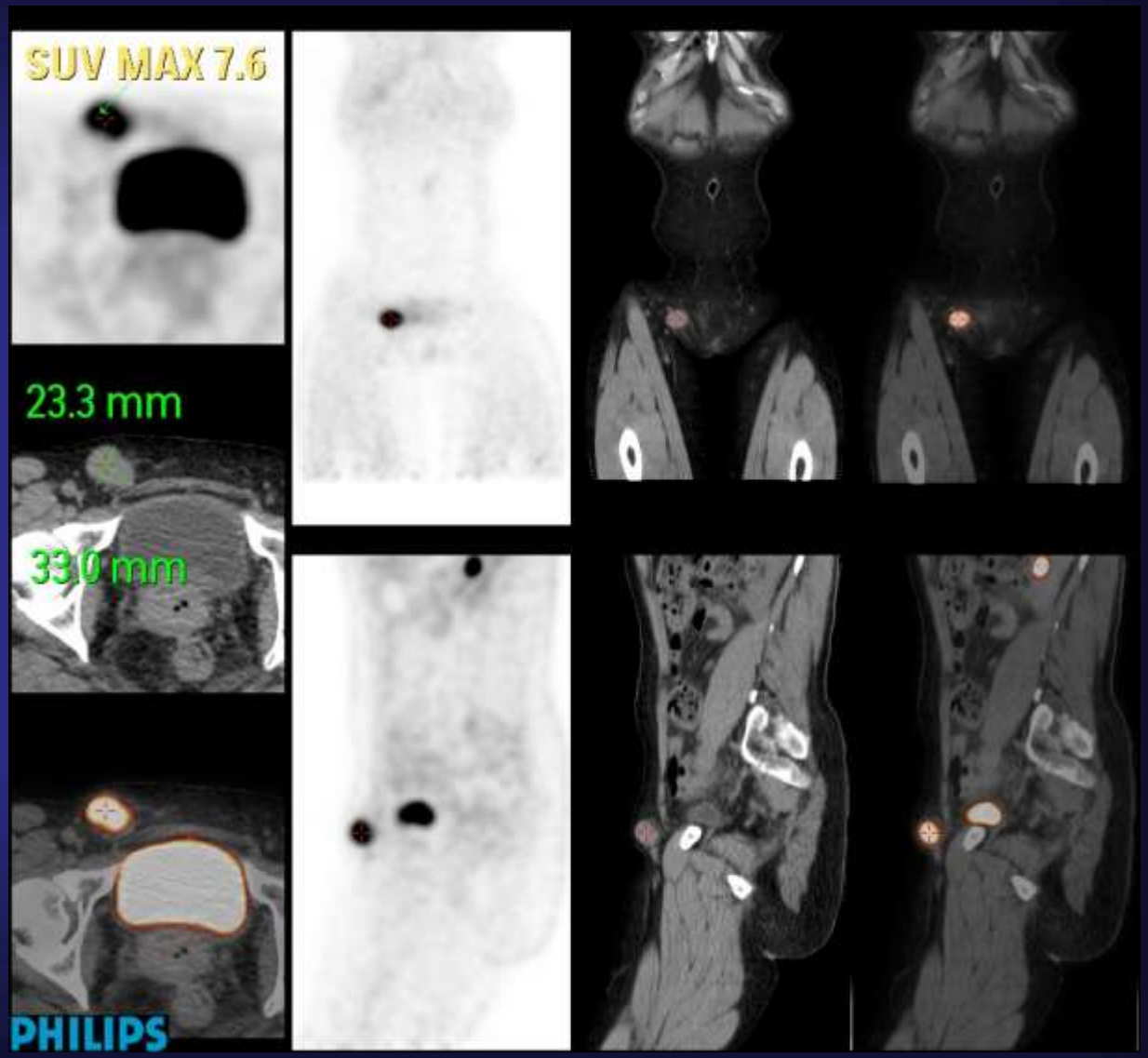

Extension canal anal

PRINCIPES

Appareillages

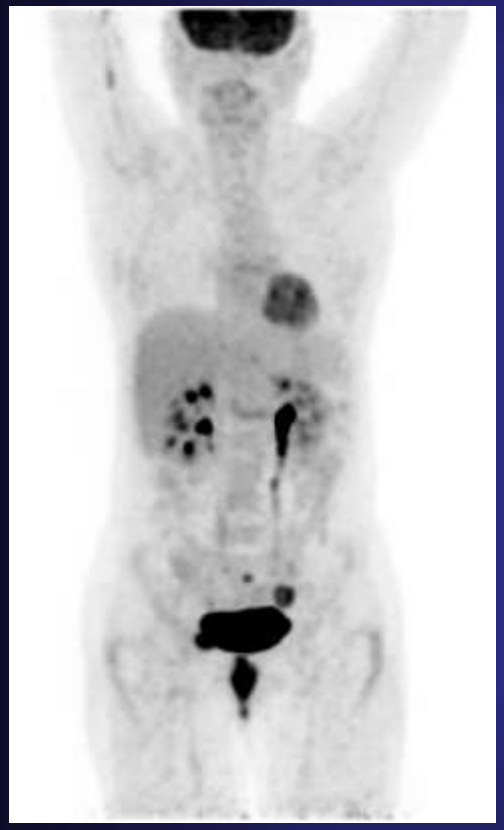

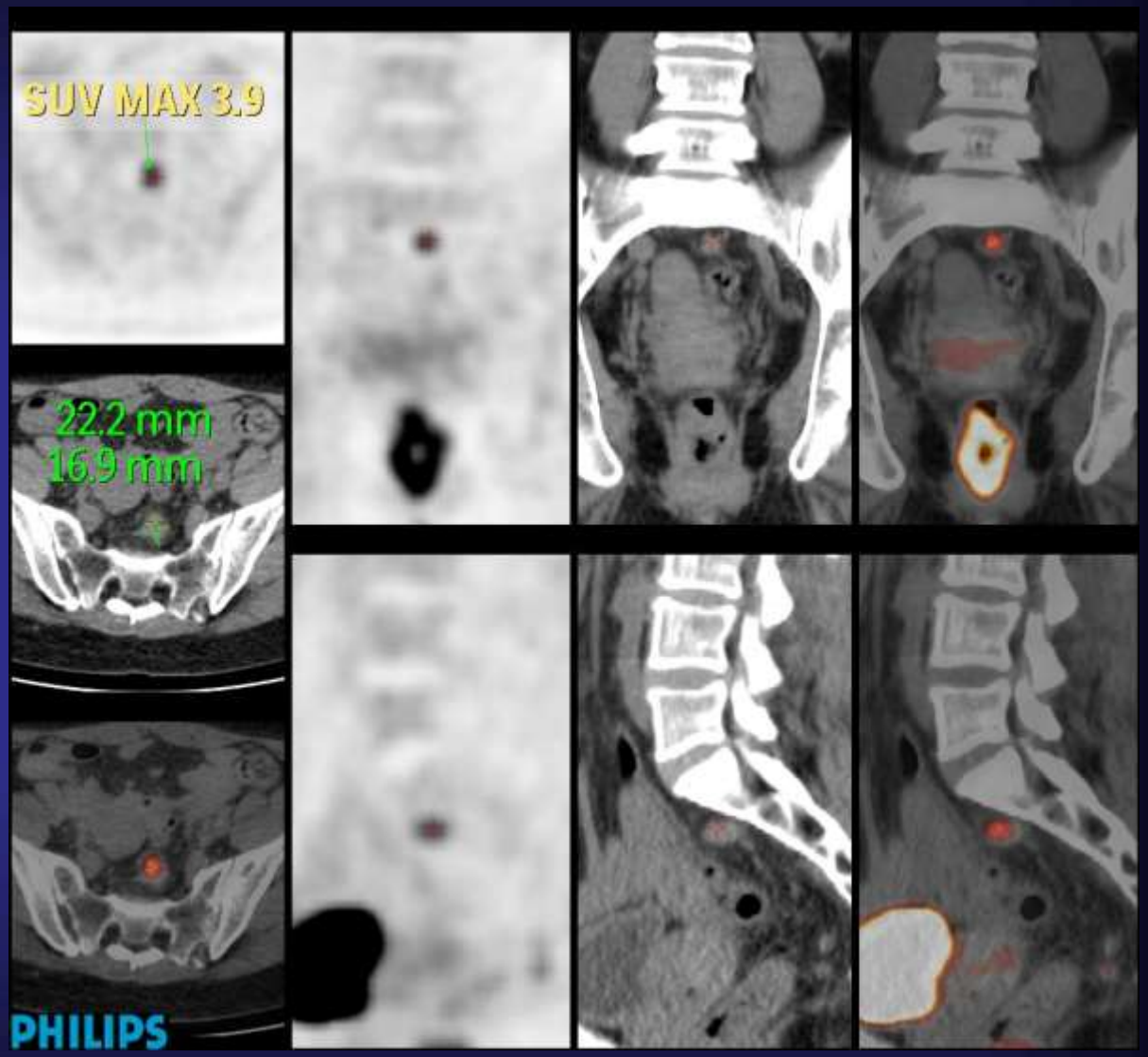

Extension canal anal

PRINCIPES

Appareillages

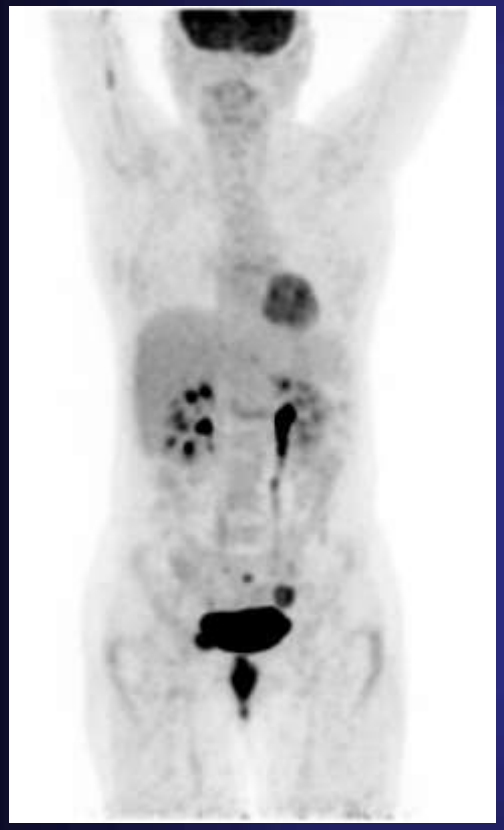

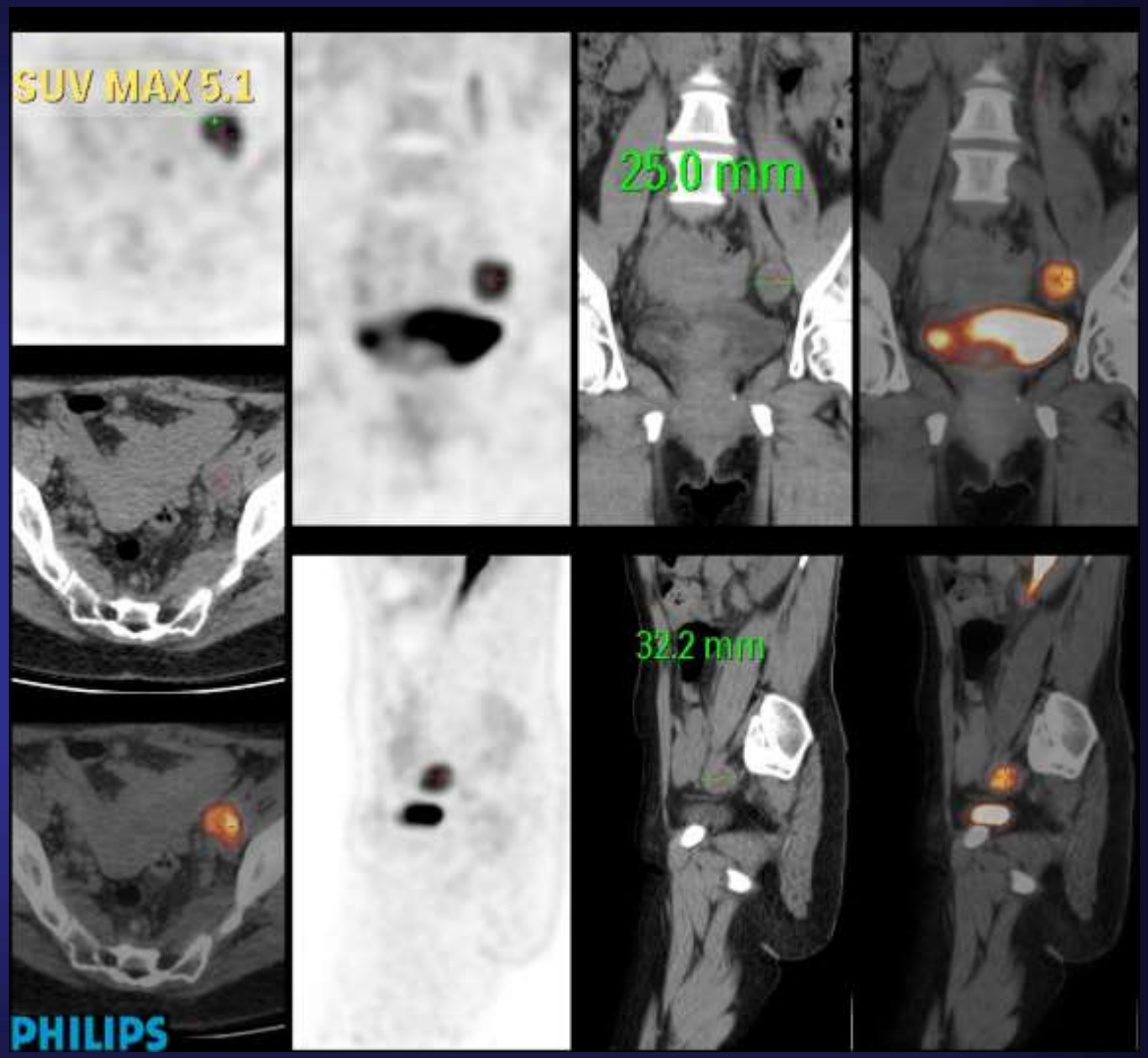

Extension canal anal

Différentes pratiques

TDM "low dose optimisé" pour étude du support anatomique

- Utilisation de l'information TDM (à hauteur de la réalisation technique, sémiologie élémentaire) pour répondre aux attentes des cliniciens

Ex 4: Injection de PDC vasculaire ?
OUI, possible (correspond à une réalité de terrain)
Mais quand c'est utile:
- Localisation anatomique? (TDM IV > TDM > TEP)
- Caractérisation lésionnelle? (TEP > TDM IV > TDM)

Différentes pratiques

TDM "low dose optimisé" pour étude du support anatomique

- Utilisation de l'information TDM (à hauteur de la réalisation technique, sémiologie élémentaire) pour répondre aux attentes des cliniciens

Ex 5: Description des anomalies TDM sans traduction scintigraphique?

- Lésions osseuses lytiques
- Micronodules pulmonaires
- Adénome surrénalien
- Pathologie bénigne: AAA, lithiases, kystes rénaux, hépatiques, dilatation des cavités pyélocalicielles

PRINCIPES

Appareillages

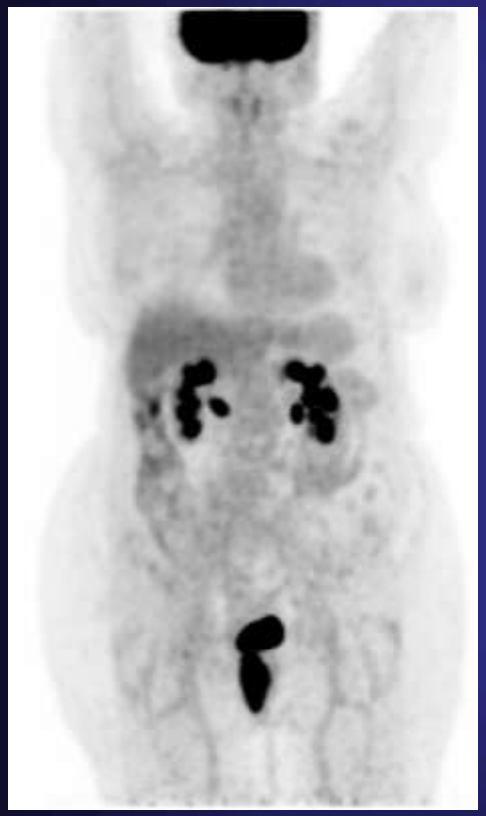

Extension canal anal

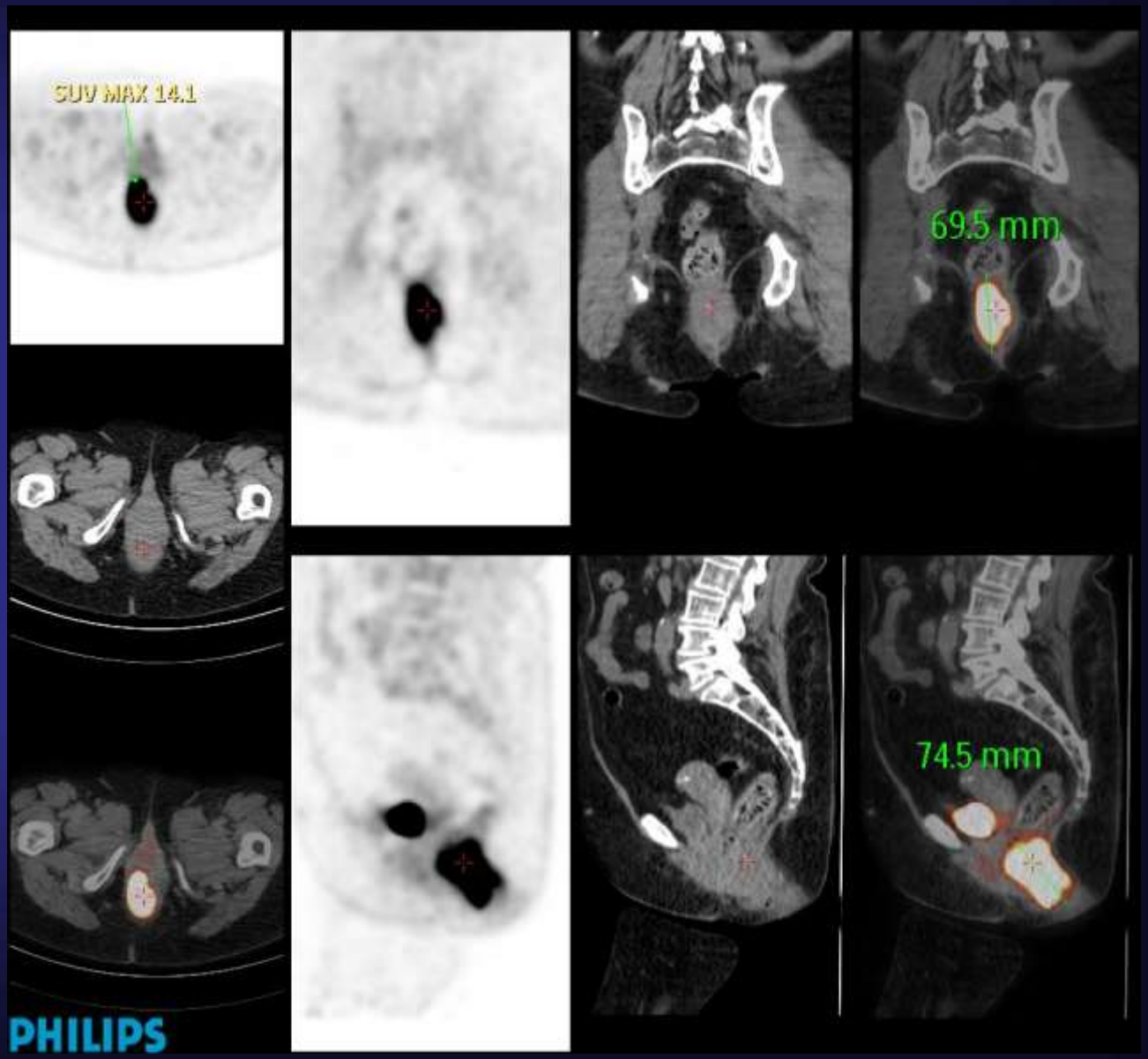

PRINCIPES

Appareillages

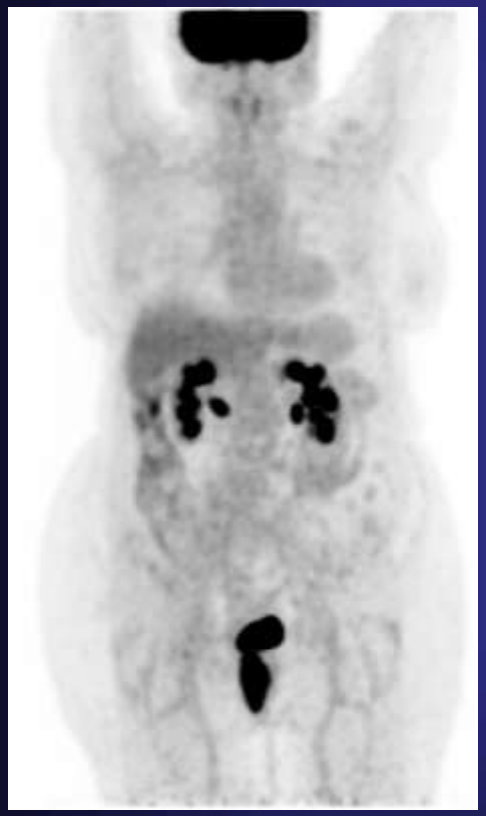

Extension canal anal

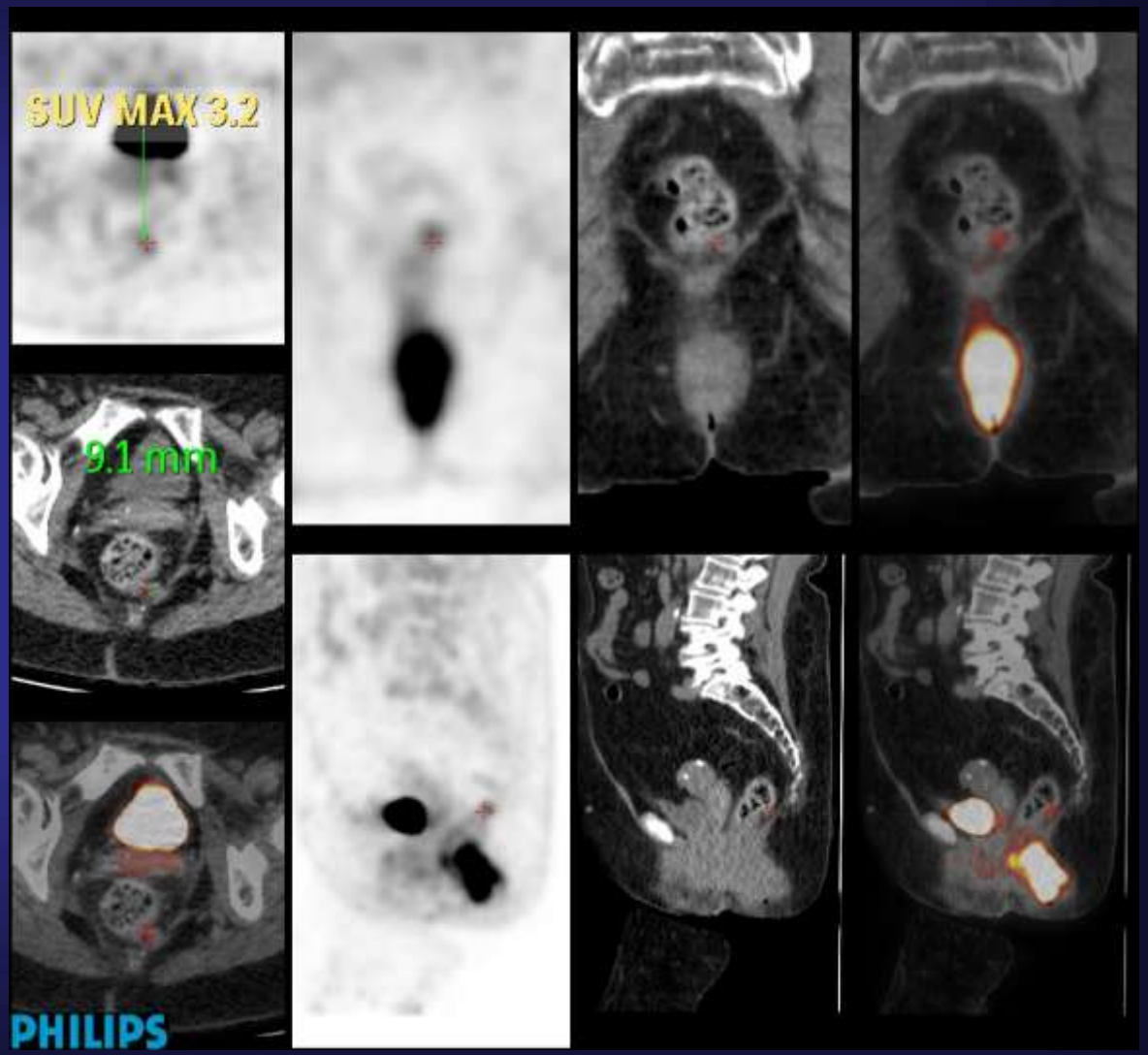

PRINCIPES

Appareillages

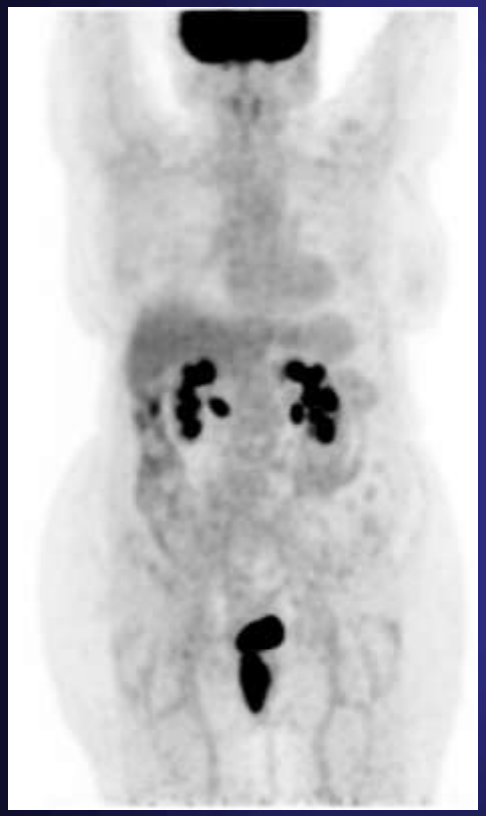

Extension canal anal

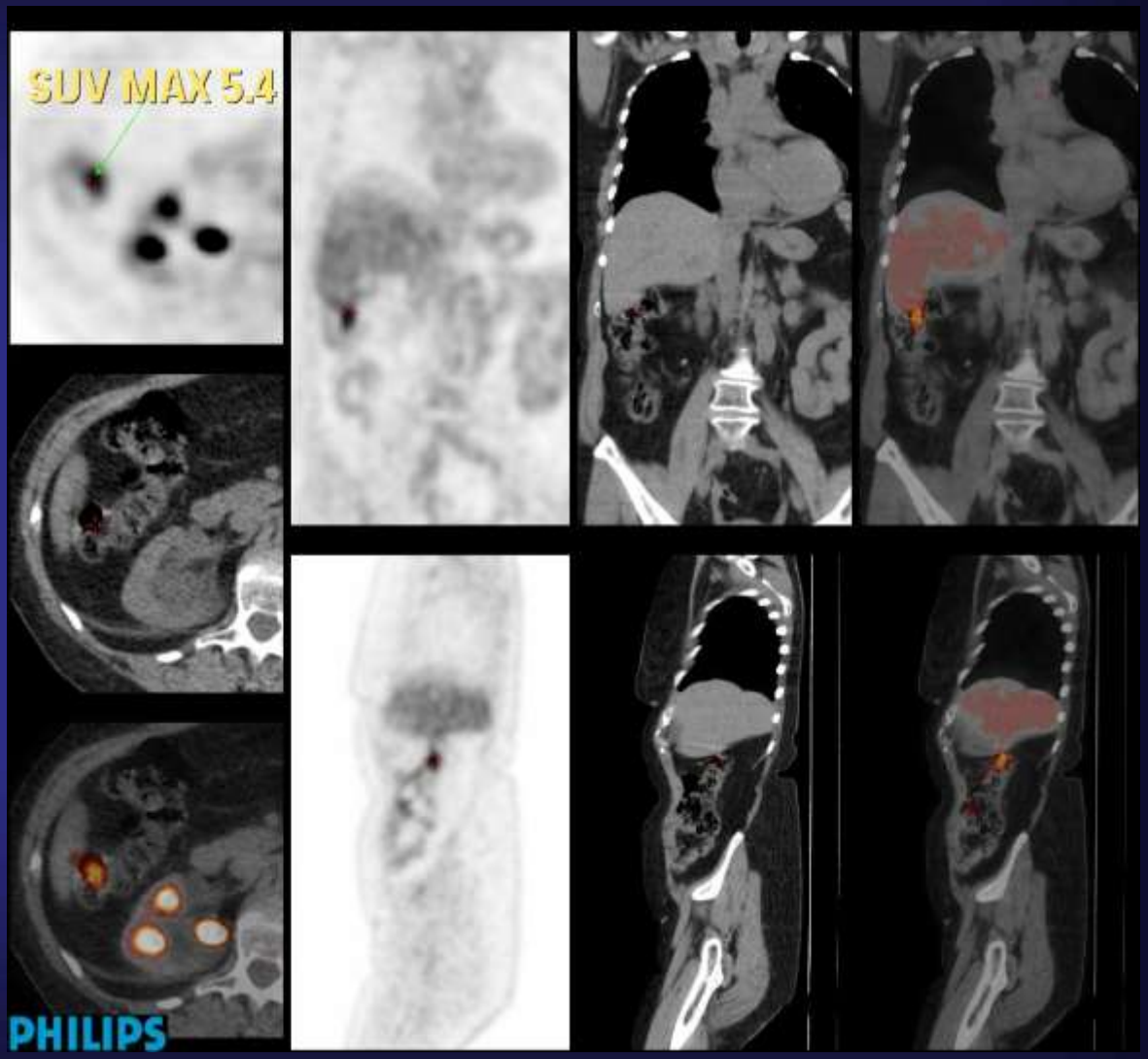

PRINCIPES

Appareillages

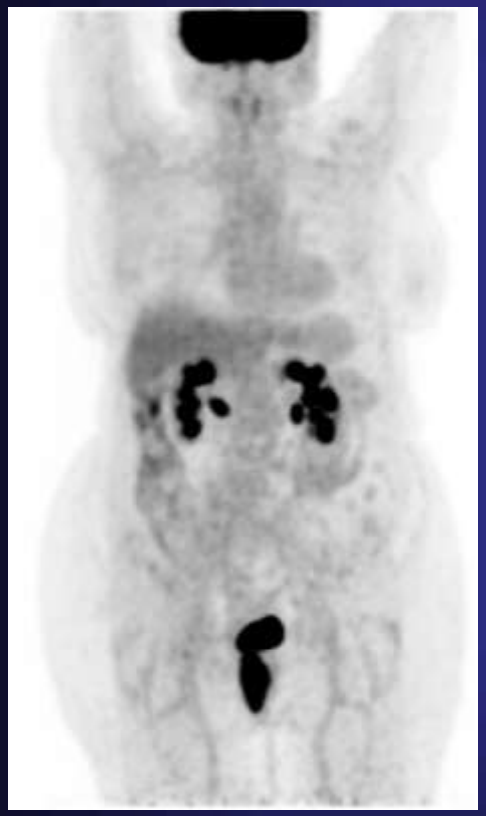

Extension canal anal

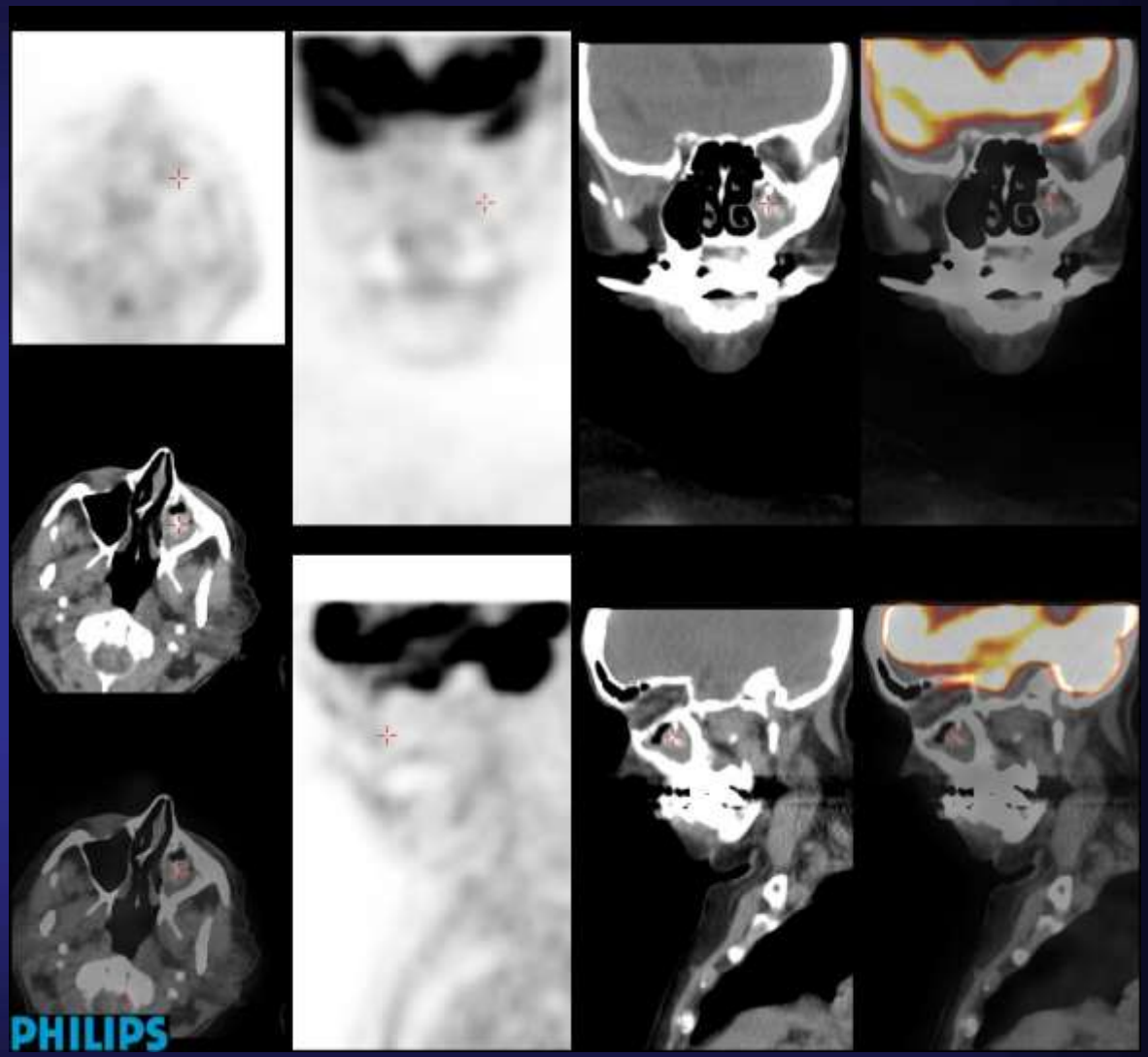

PRINCIPES

Appareillages

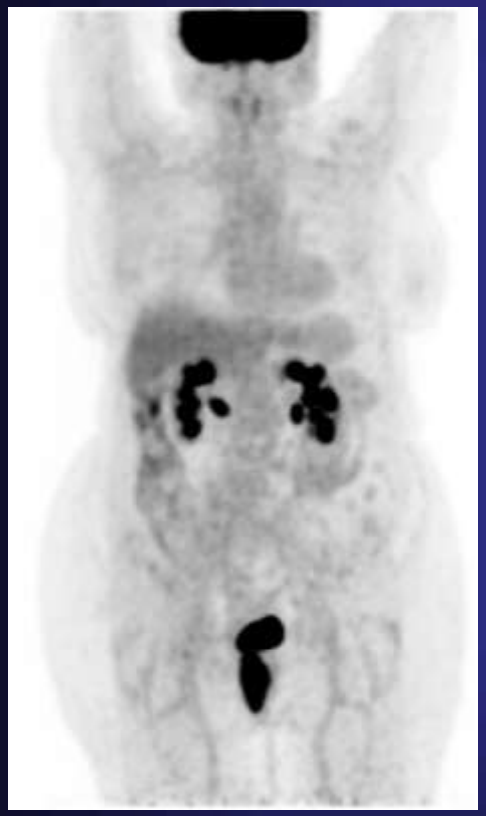

Extension canal anal

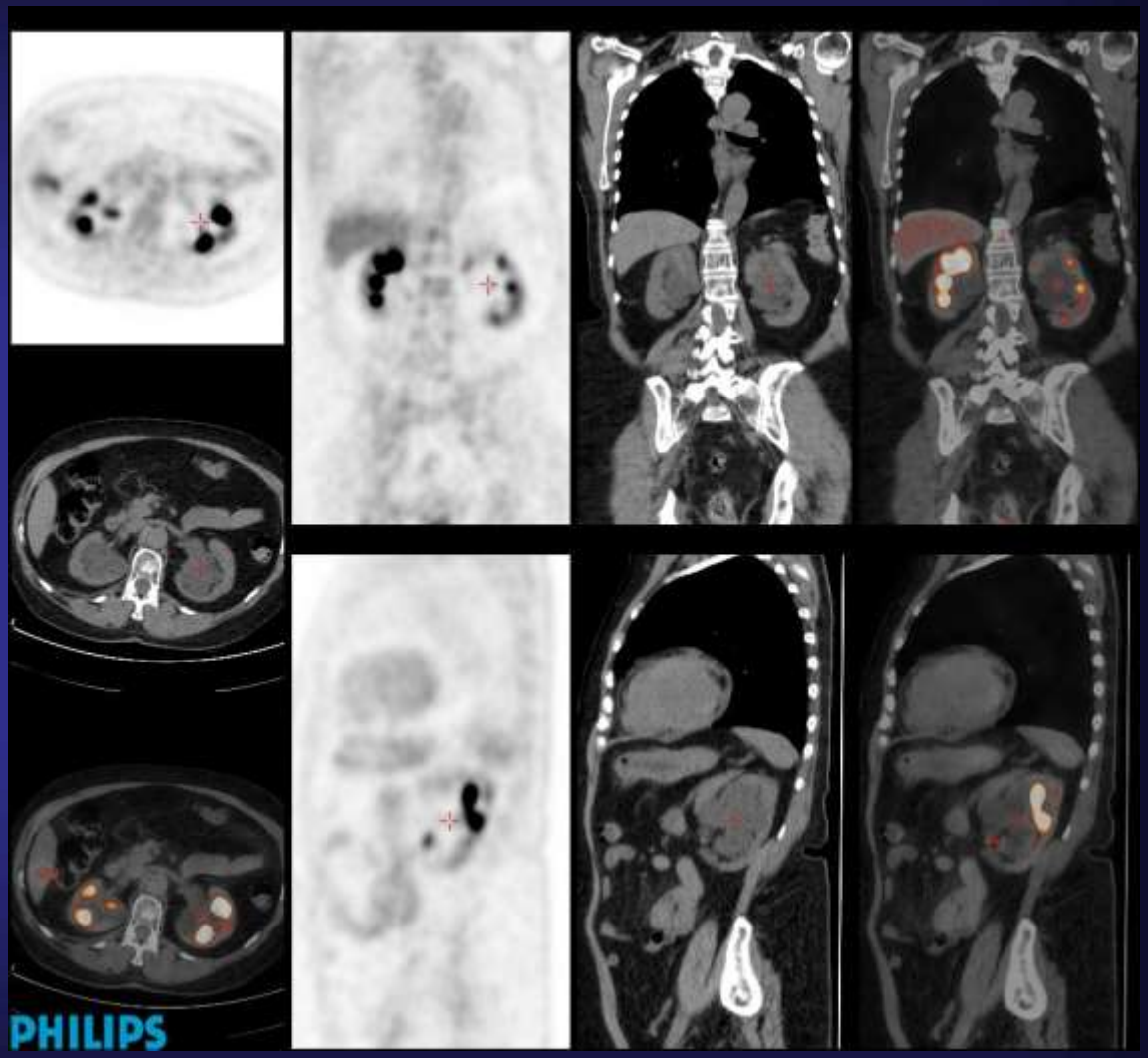

PRINCIPES

Appareillages

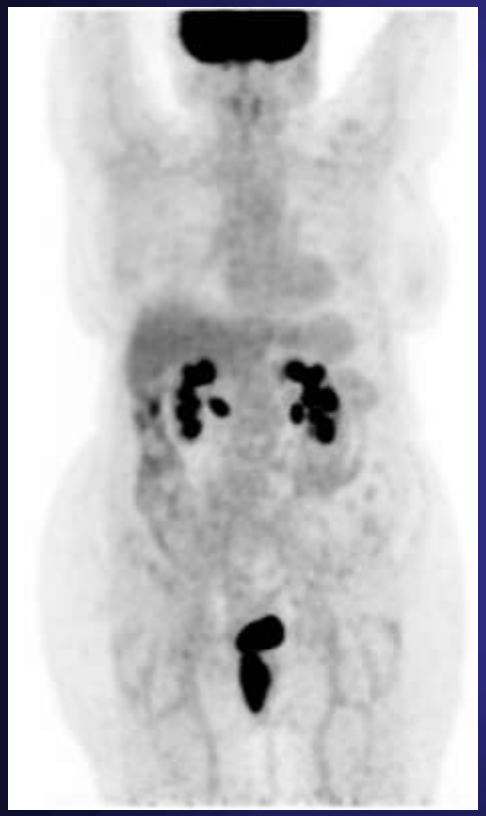

Extension canal anal

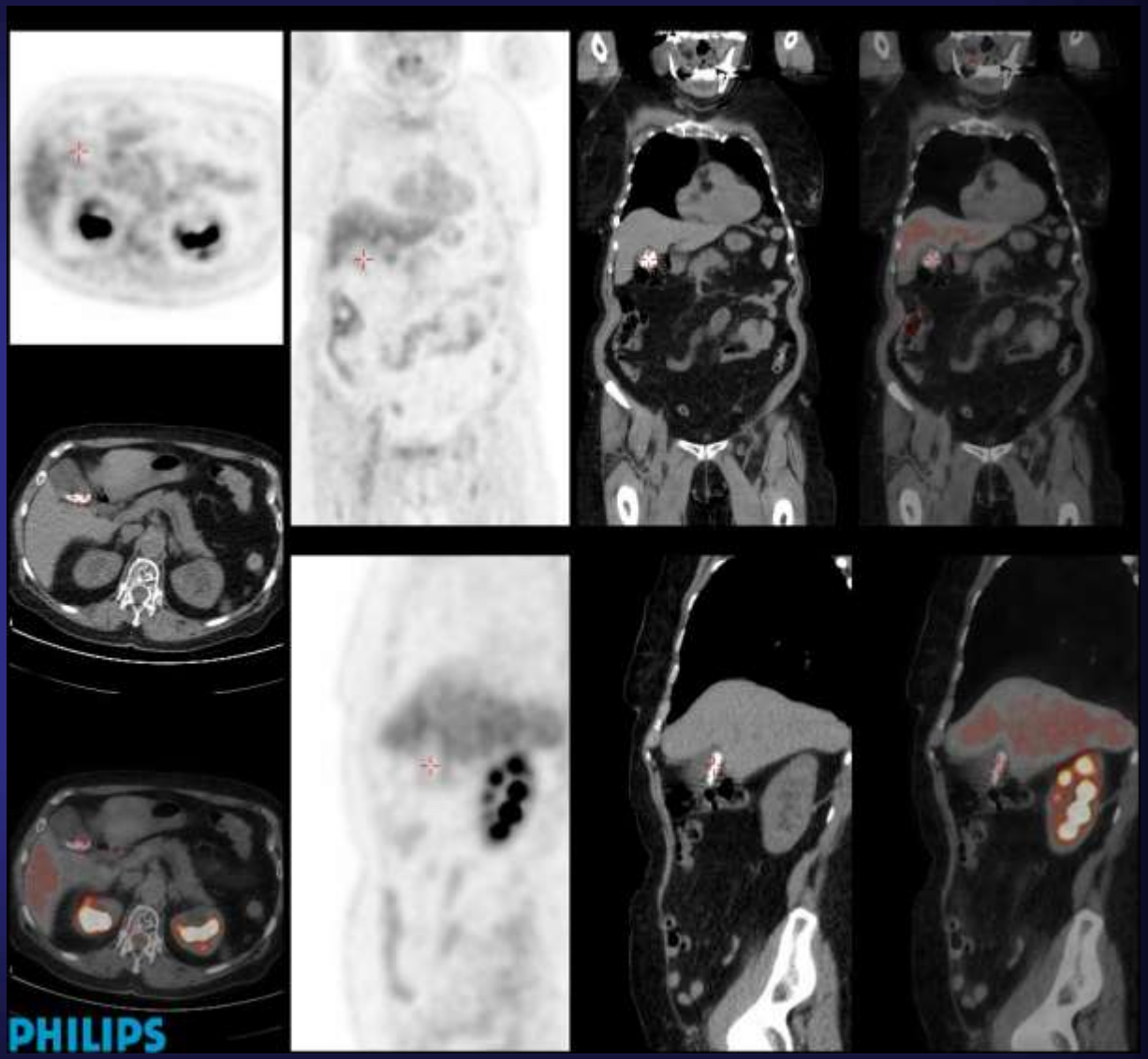

PRINCIPES

Appareillages

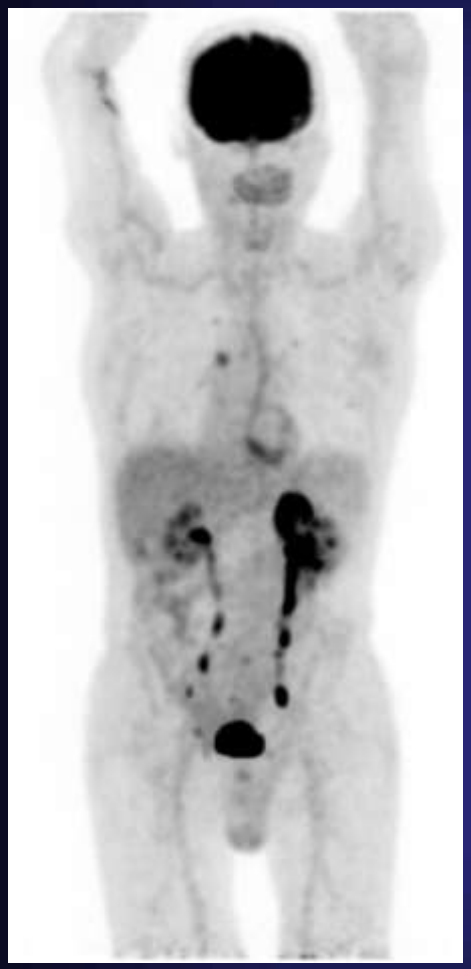

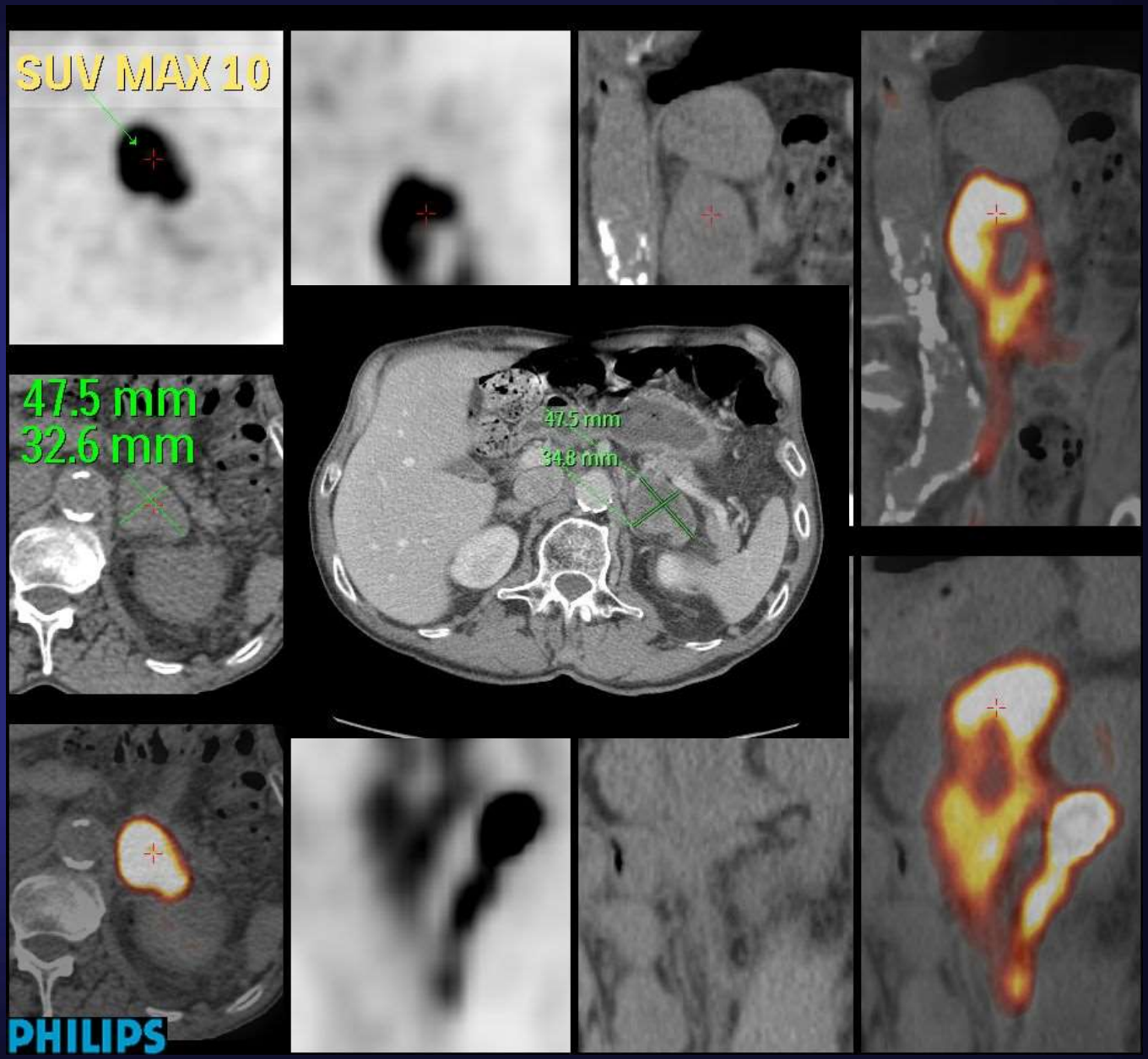

Caractérisation surrénale, recherche primitif et extension

PRINCIPES

Appareillages

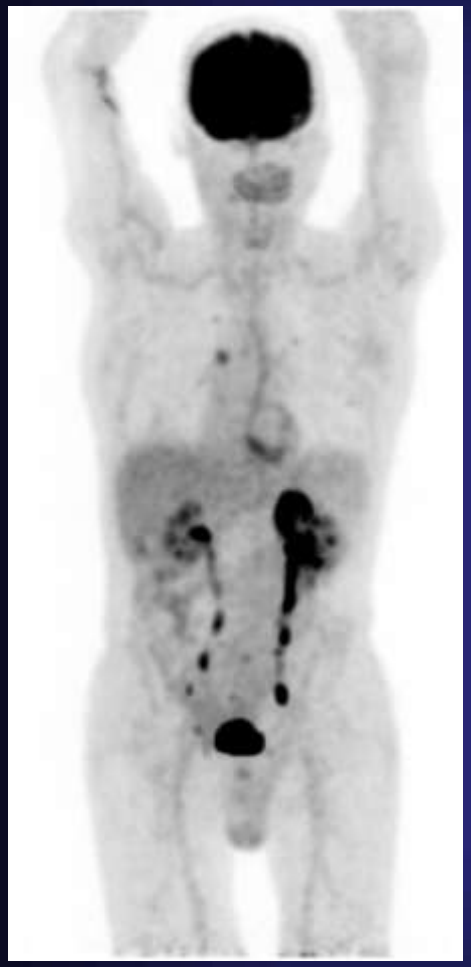

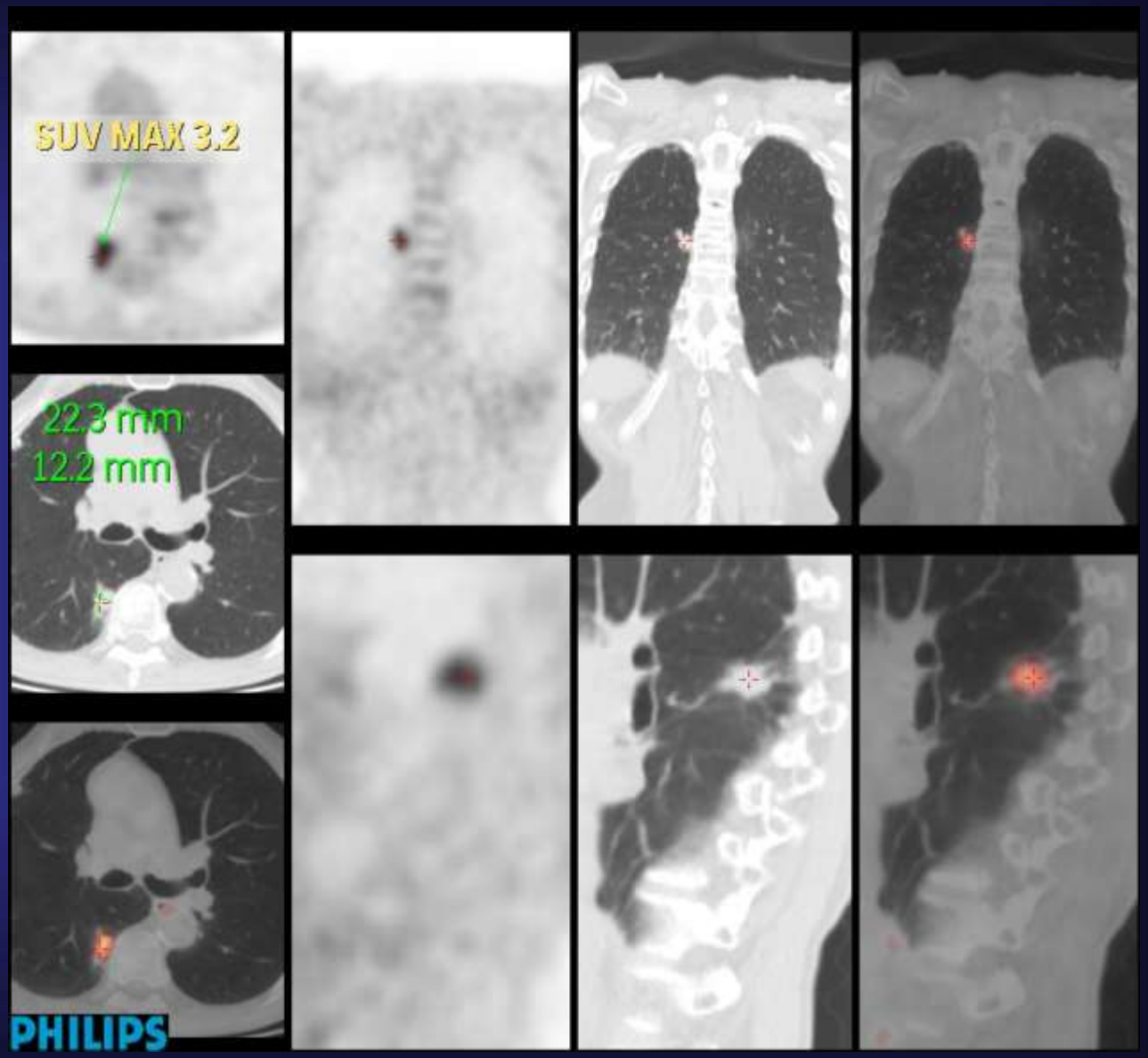

Caractérisation surrénale, recherche primitif et extension

PRINCIPES

Appareillages

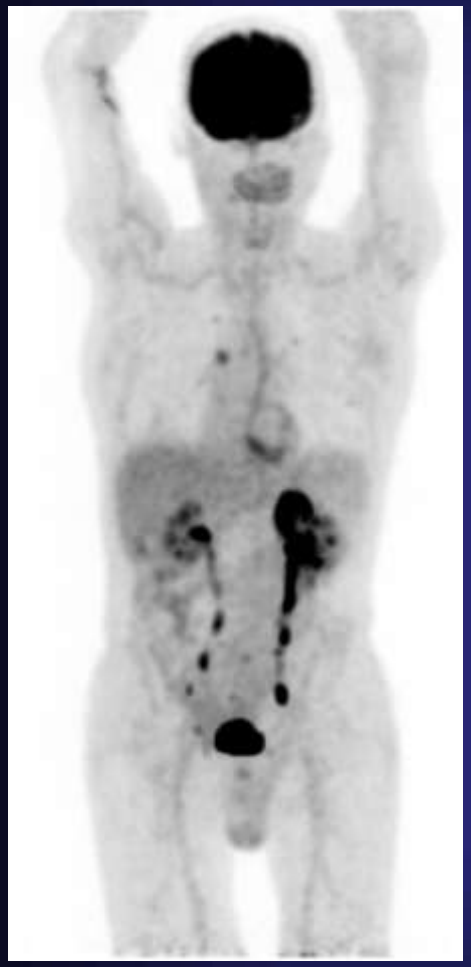

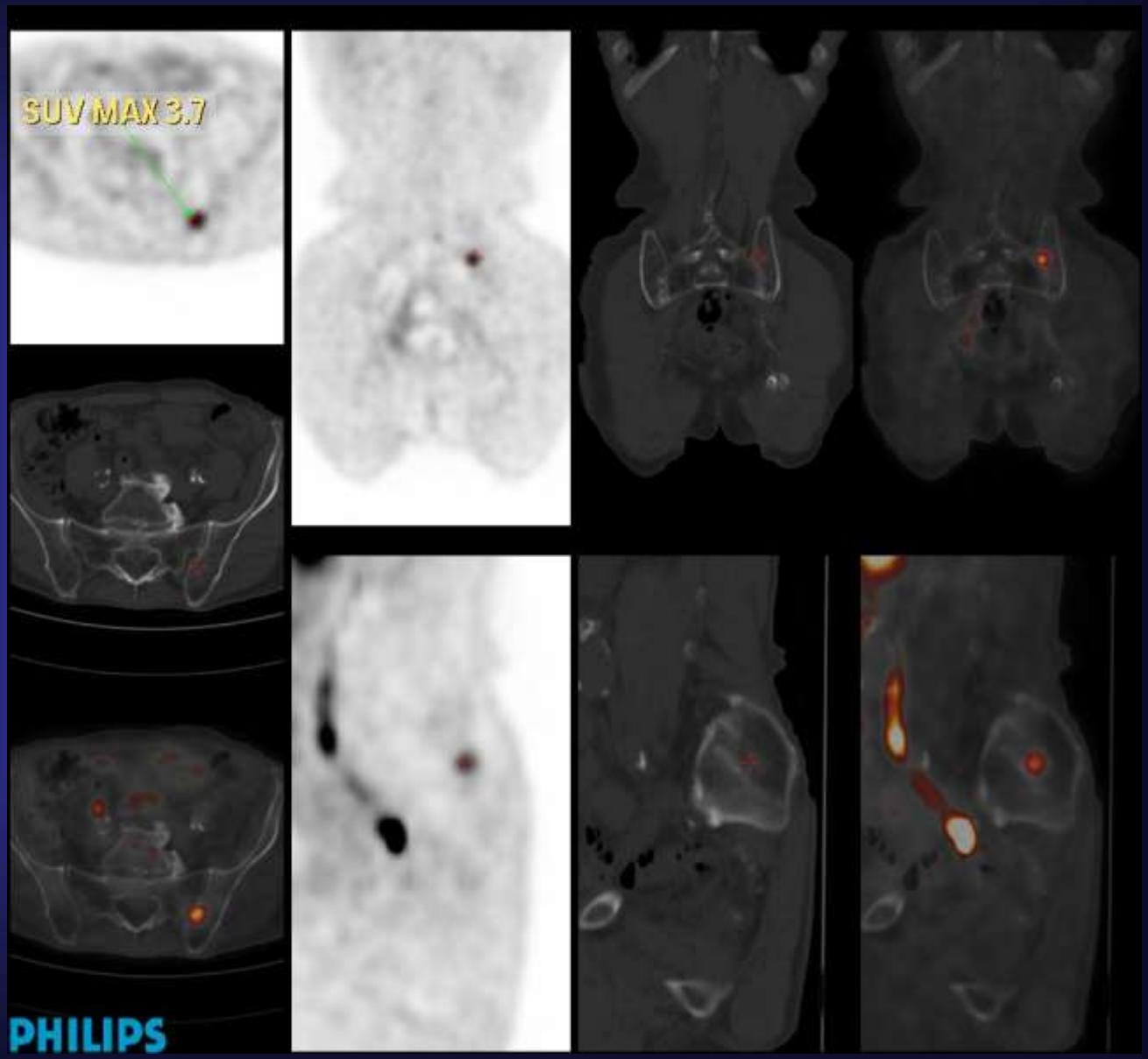

Caractérisation surrénale, recherche primitif et extension

PRINCIPES

Appareillages

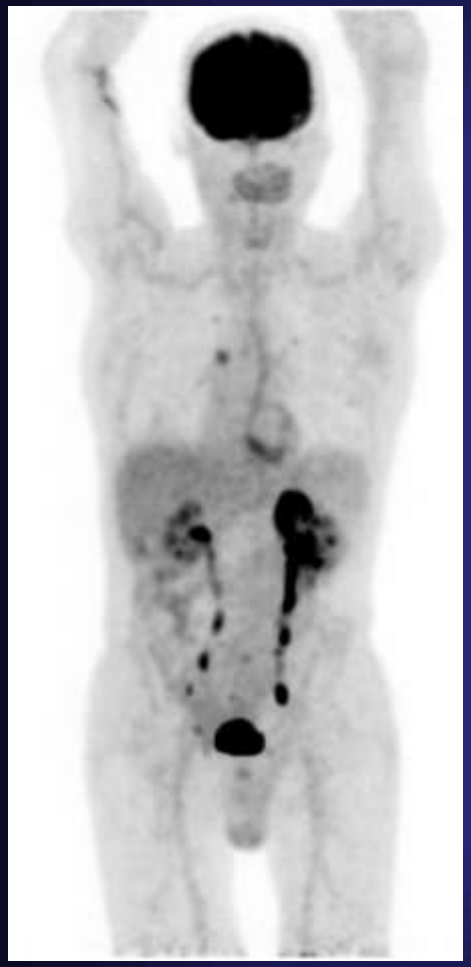

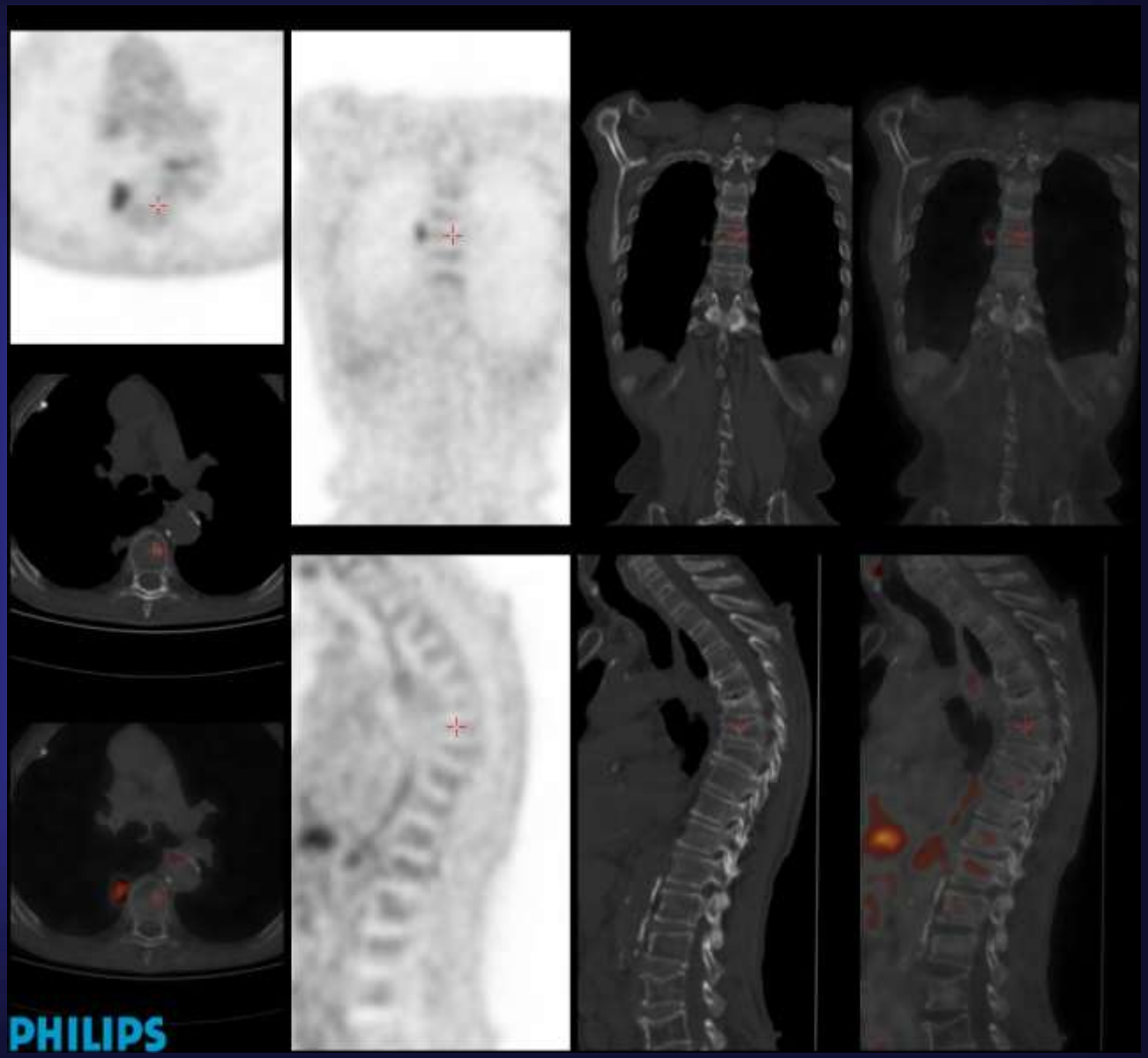

Caractérisation surrénale, recherche primitif et extension

PRINCIPES

Appareillages

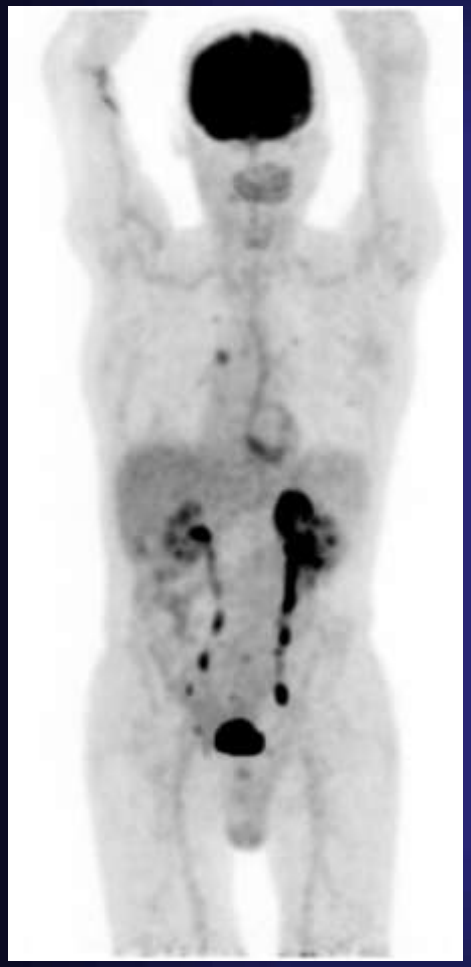

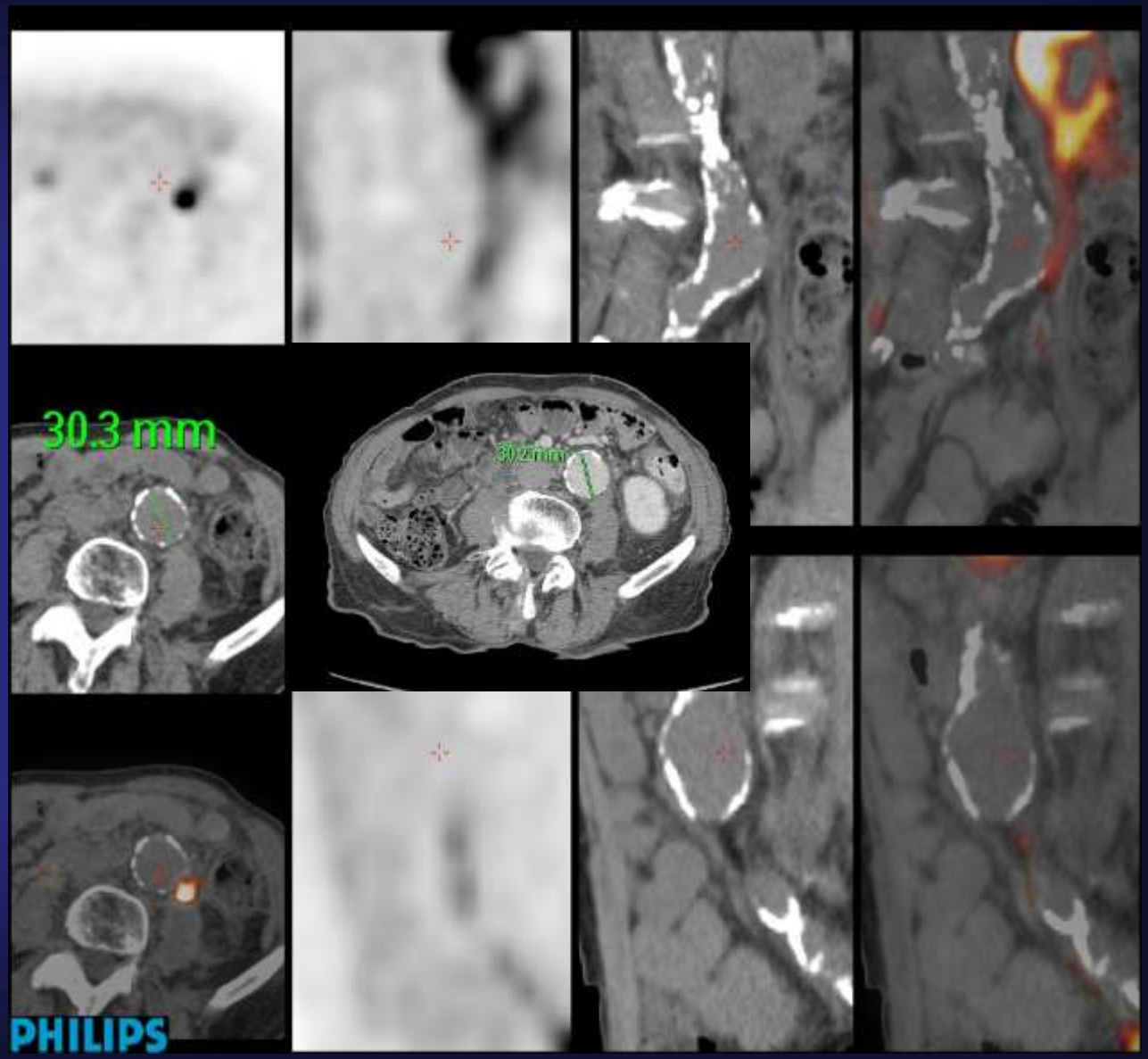

Caractérisation surrénale, recherche primitif et extension

Différentes pratiques

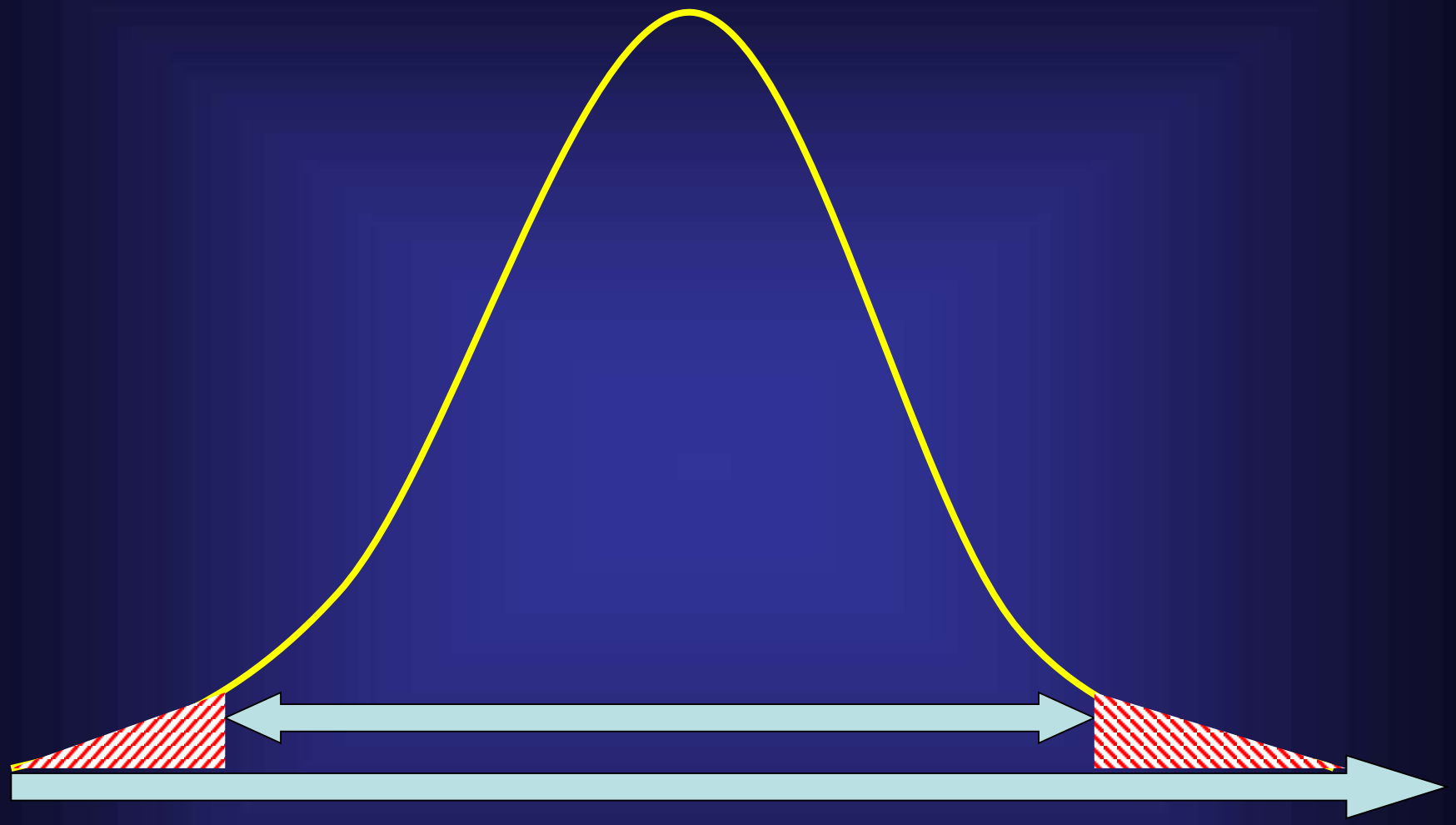

Pas de TDM Image non corrigée	TDM très "low dose" Correction de l'atténuation	TDM "low dose" Localisation anatomique	TDM "low dose optimisé" Support anatomique	TDM supplémentaire Conditions radiologiques

Différentes pratiques

TDM "low dose optimisé" pour étude du support anatomique

« Jouer » au radiologue? Non !

Utiliser pleinement les outils dont nous disposons pour répondre aux questions cliniques

- cliniciens qui se sont appropriés l'échographie (rhumatologues, gynécologues, endocrinologues)
- radiothérapeutes et TDM injectés
- cardiologues (échographie, coroTDM, IRM cardiaque et coronarographie)
- chirurgiens et nouvelles générations d'amplificateurs etc…

TEP-IRM

La TEP/IRM: avenir de l'imagerie moléculaire ?

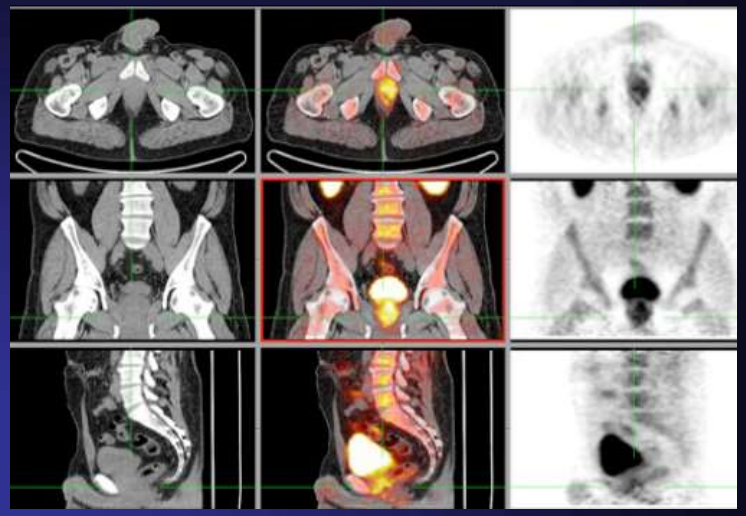

TEP-TDM F-Choline

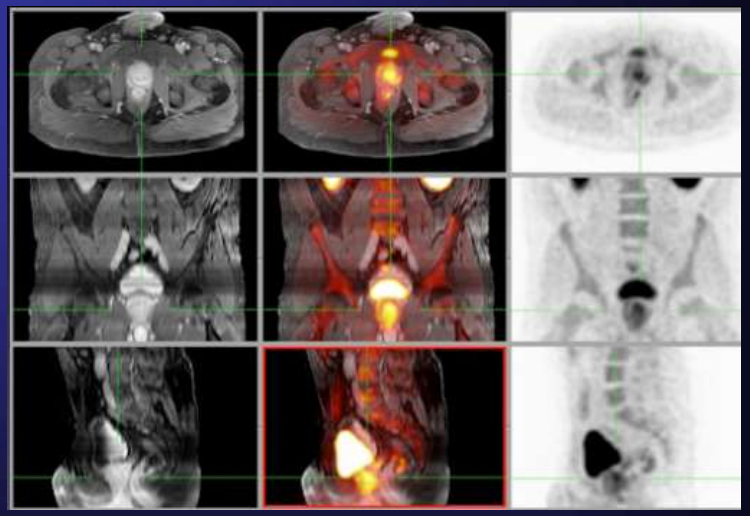

TEP-IRM F-Choline

Images Pr. Osman Ratib, HUG

TEP-IRM

La TEP/IRM: avenir de l'imagerie moléculaire ?

- Apport de la TEP/IRM vs TEP/TDM ?
- Apport de la TEP/IRM vs TEP + IRM ?
- Coût 4-6 Millions Euros
- Très faible nombre de machines (2 en France en 2015)
- 4 fois moins d'examens réalisés sur un TEP/IRM par rapport à TEP + IRM
- L'information principale reste celle supportée par le radiotraceur TEP

Concurrence ?

Médecine nucléaire

- 1,3% des actes d'imagerie irradiante
- 0,6% des actes d'imagerie

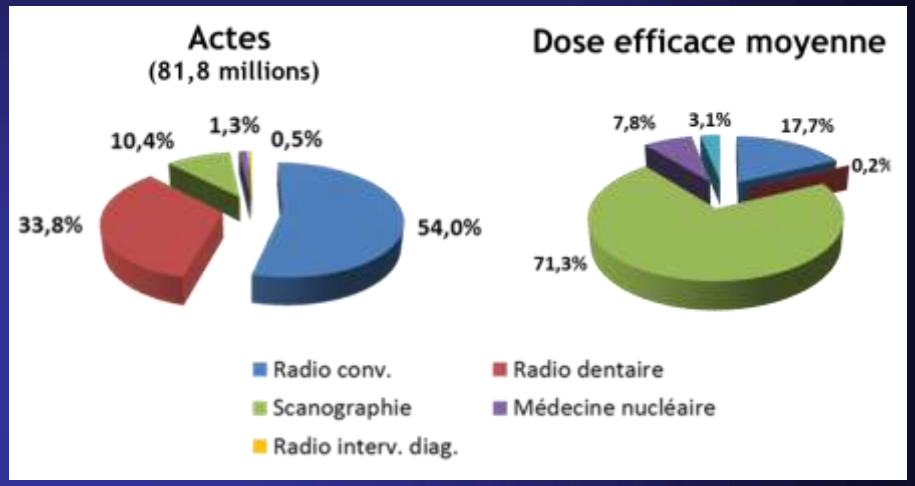

- Nécessaire effort d'information, de pédagogie, de clarté
  (Livre blanc de la médecine nucléaire)

- Développer une culture de RCP d'imagerie +++

SYNTHESE

- La TEMP et la TEP, techniques d'imagerie biologique, sont désormais systématiquement (TEP) et souvent (TEMP) "hybrides" couplées à une technique d'imagerie anatomique fournissant une double information: avant tout métabolique et également morphologique.

- En fonction du contexte clinique et du temps de la prise en charge de la pathologie cancéreuse, utilisation complémentaire et additionnelle des examens radiologiques dans la majorité des cas mais possibilité d'utilisation en examen de substitution par rapport aux techniques radiologiques (évaluation de l'efficacité thérapeutique).

PLAN

- Principes
- Imagerie
- Thérapie

To PET or not to PET ?

WHEN TO PET ?



gbu.radiologie.fr

SFR
sfr.radiologie.fr

Guide du Bon Usage des examens d'imagerie médicale

SFMN
Société Française de Médecine Nucléaire et d'imagerie moléculaire

Accueil | Présentation | Utiliser le Guide | < | >

Français

Avertissement : Ce document est formulé à l'intention des seuls professionnels de santé concernés*

Voir la présentation du Guide

Télécharger la présentation du Guide(Click droit et 'enregistrer la cible du lien sous...')

SITUATIONS CLINIQUES

- Diagnostic
- Bilan d'extension
- Récidive

Identification et caractérisation

- Optimisation des champs de radiothérapie
- Évaluation de la réponse aux traitements

Aide et contrôle du traitement

SITUATIONS CLINIQUES

- Diagnostic
- Bilan d'extension
- Récidive

Identification et caractérisation

- Optimisation des champs de radiothérapie
- Évaluation de la réponse aux traitements

Aide et contrôle du traitement

CARACTERISATION METABOLIQUE

- Poumon (nodule et masse)
- Ganglions
- Lésion hépatique
- Lésion surrénalienne
- Lésion cérébrale

Nodule pulmonaire

Diagnostic de nature d'un nodule du lobe supérieur gauche.

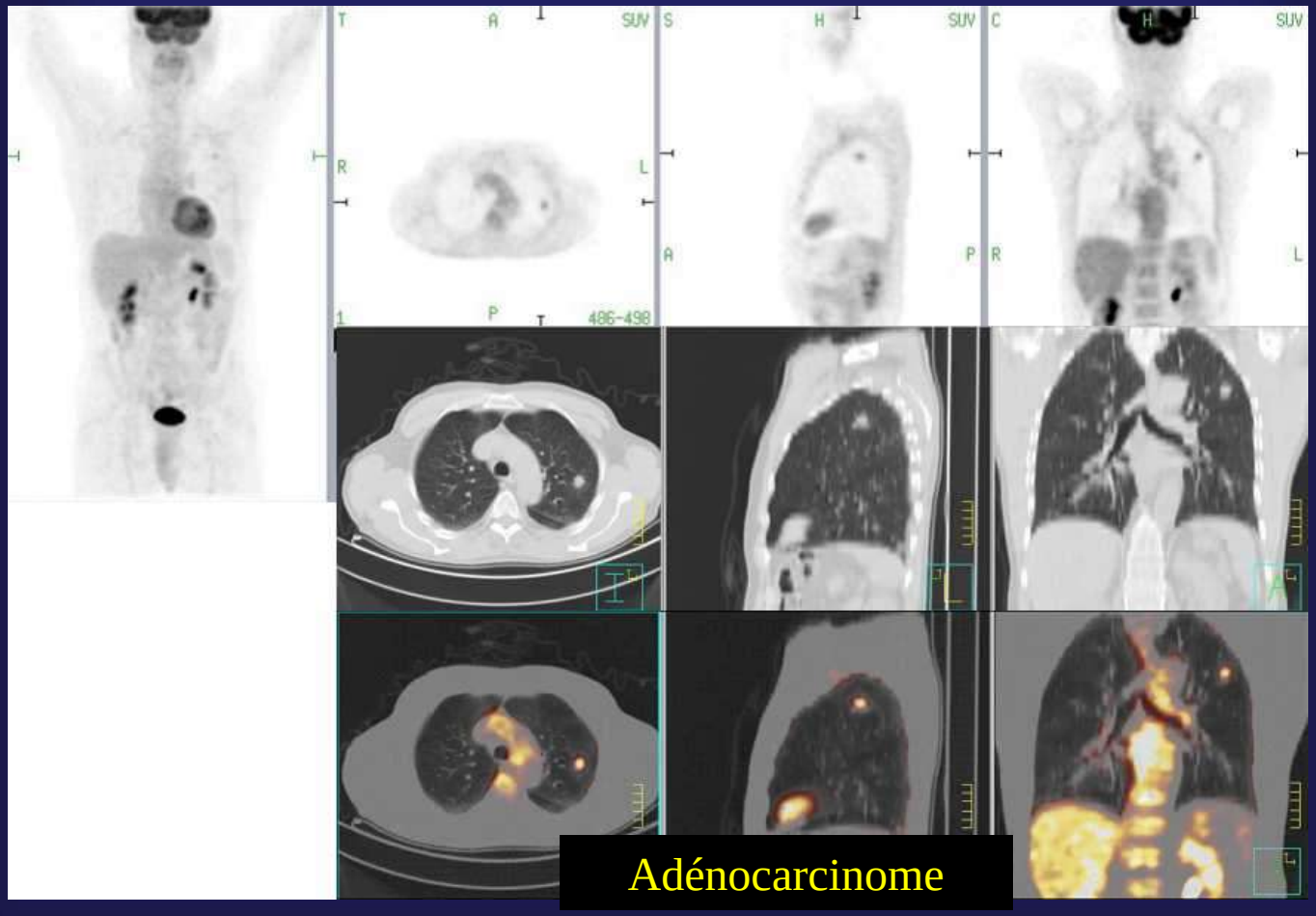

TEP-FDG: meilleures performances diagnostiques pour caractériser les nodules et masses pulmonaires de taille supérieure à 1 cm

Nodule pulmonaire

Diagnostic de nature d'un nodule du lobe inférieur gauche. Grosse surrénale droite.

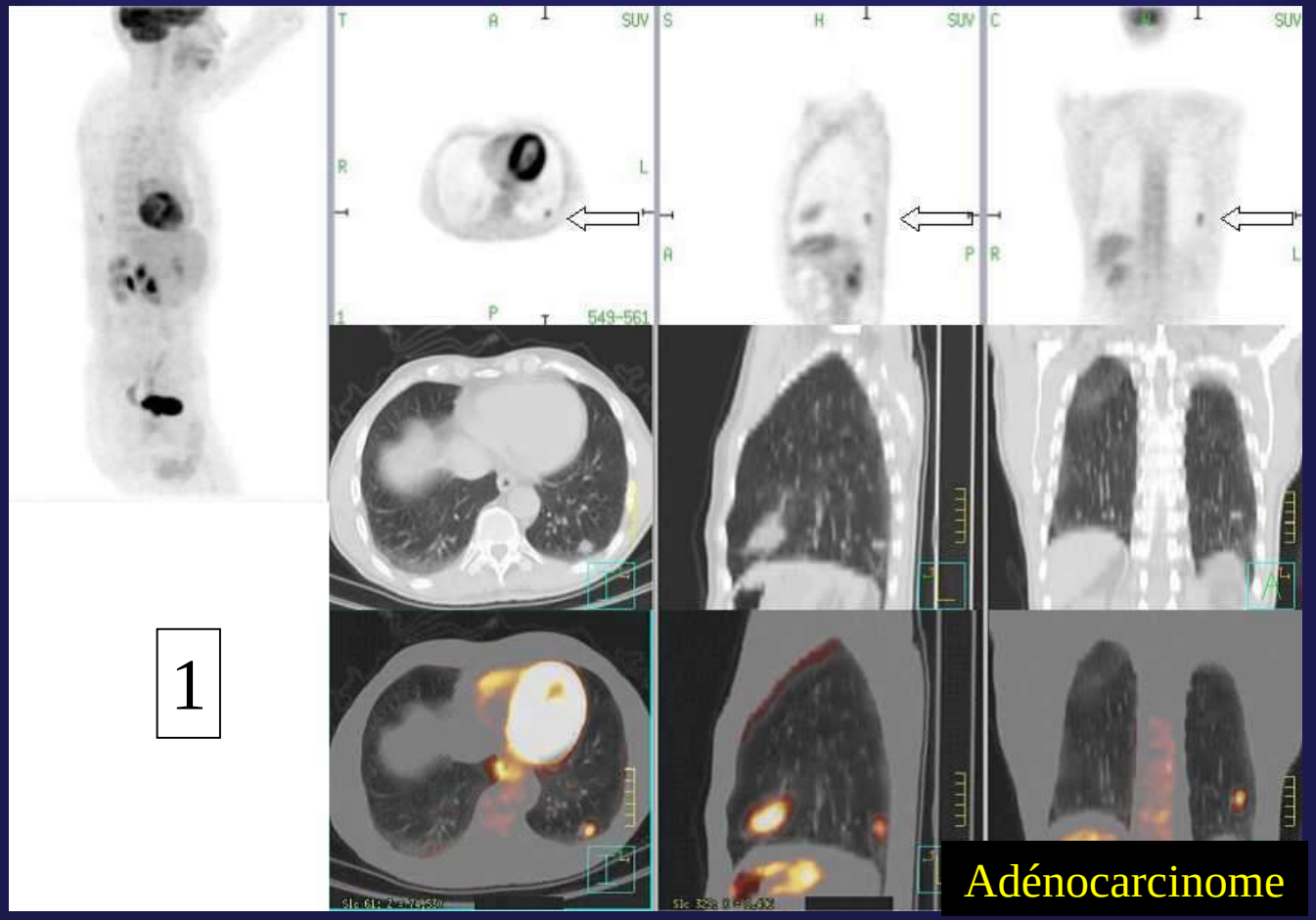

TEP-FDG: meilleures performances diagnostiques pour caractériser les nodules et masses pulmonaires de taille supérieure à 1 cm

Nodule pulmonaire

Diagnostic de nature d'un nodule du lobe inférieur gauche. Grosse surrénale droite.

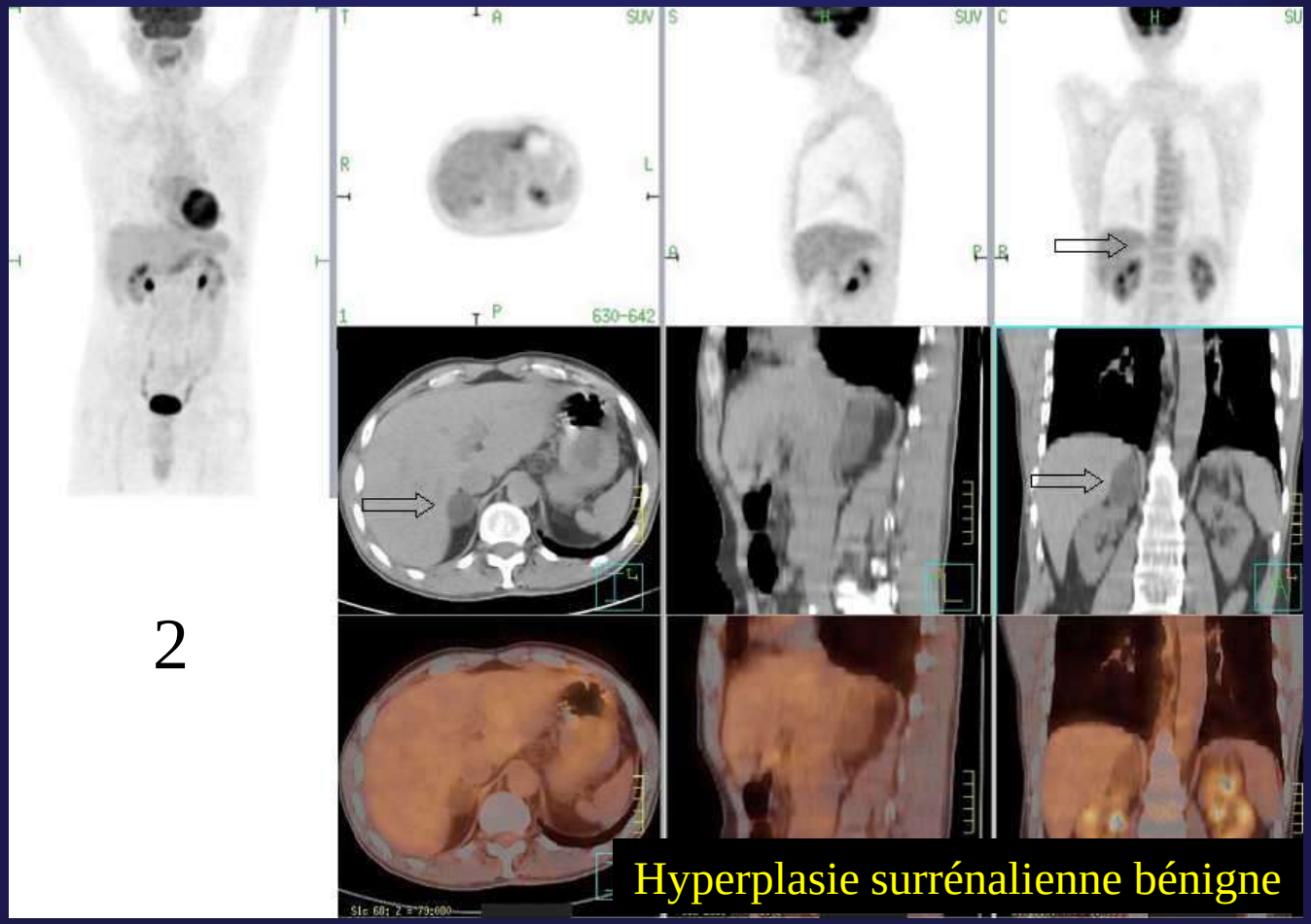

TEP-FDG: meilleures performances diagnostiques pour caractériser les nodules et masses pulmonaires de taille supérieure à 1 cm

Nodule pulmonaire

Diagnostic de nature d'un nodule du lobe inférieur gauche.

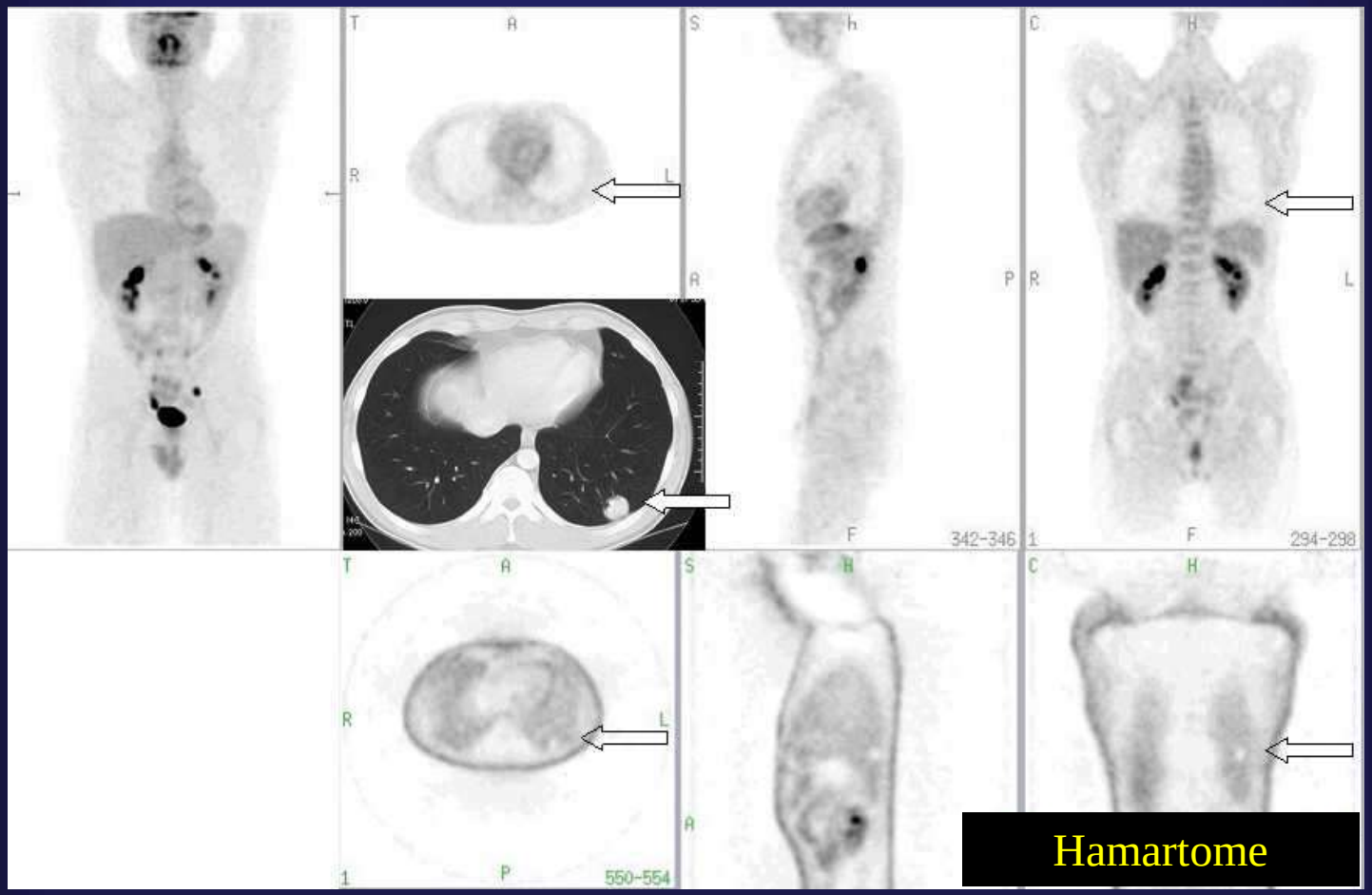

TEP-FDG: meilleures performances diagnostiques pour caractériser les nodules et masses pulmonaires de taille supérieure à 1 cm

Nodule pulmonaire

Diagnostic de nature d'un nodule du lobe inférieur droit.

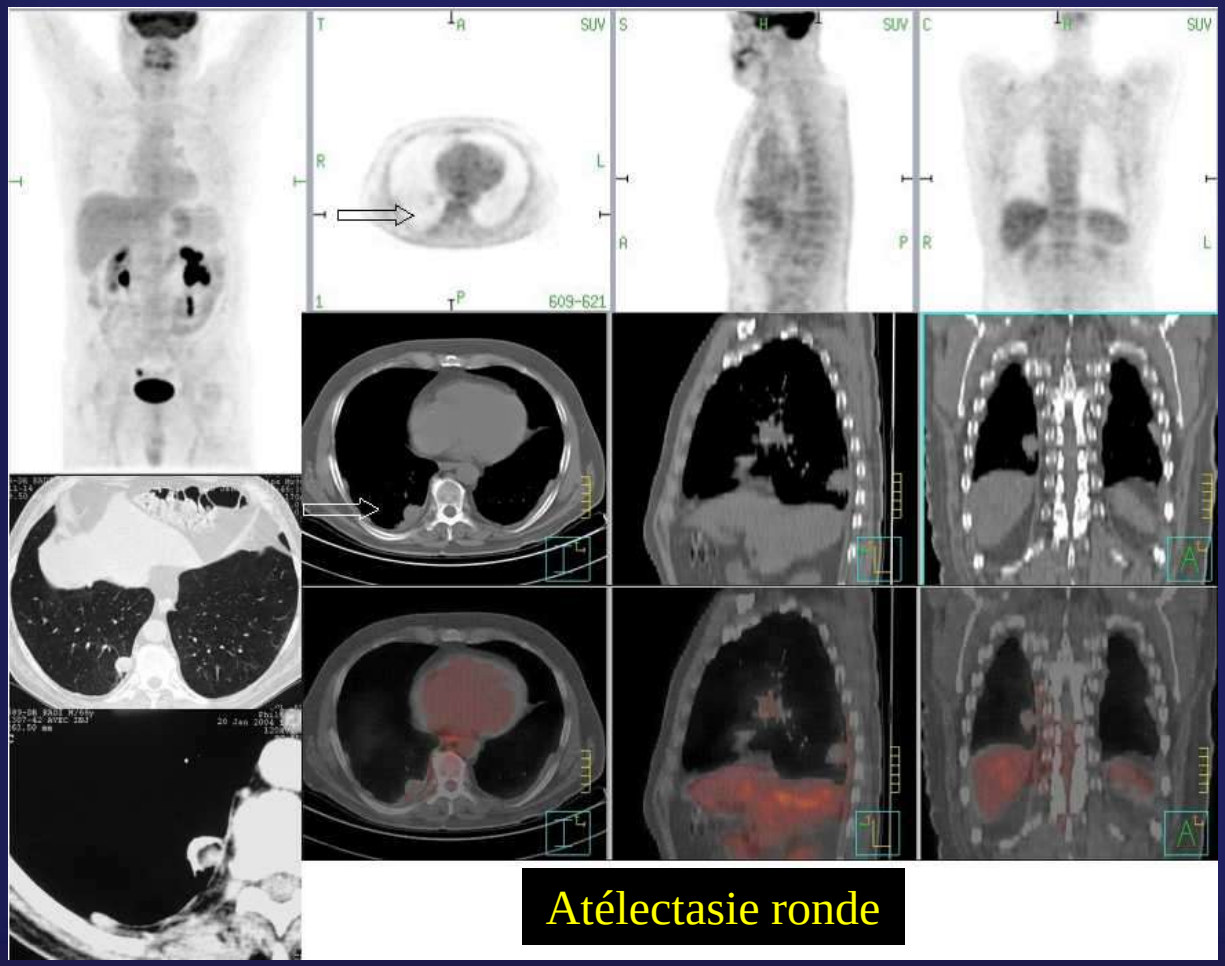

Atélectasie ronde

TEP-FDG: meilleures performances diagnostiques pour caractériser les nodules et masses pulmonaires de taille supérieure à 1 cm

Ganglions

Caractérisation métabolique et bilan d'extension d'une lésion pulmonaire

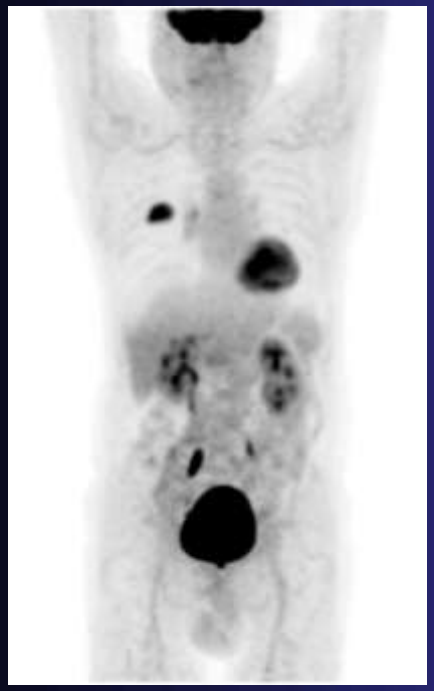

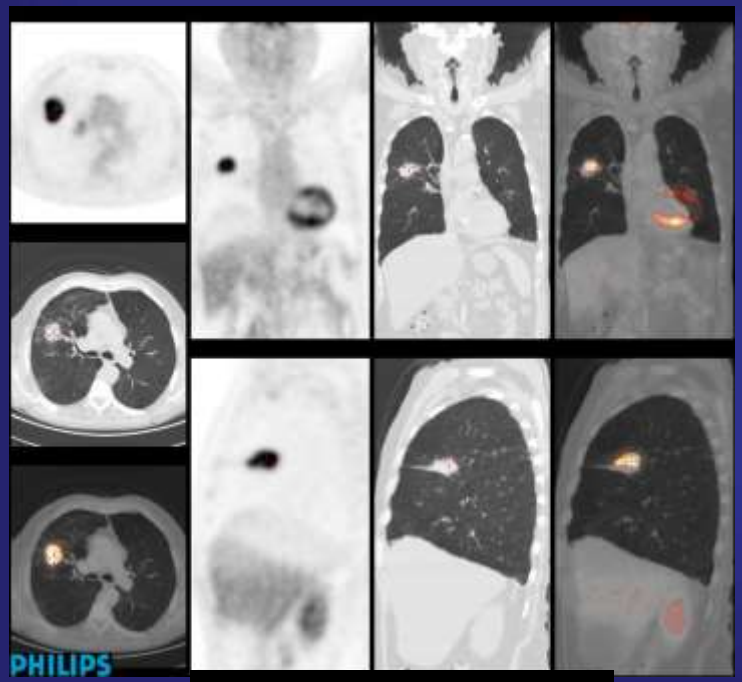

Primitif

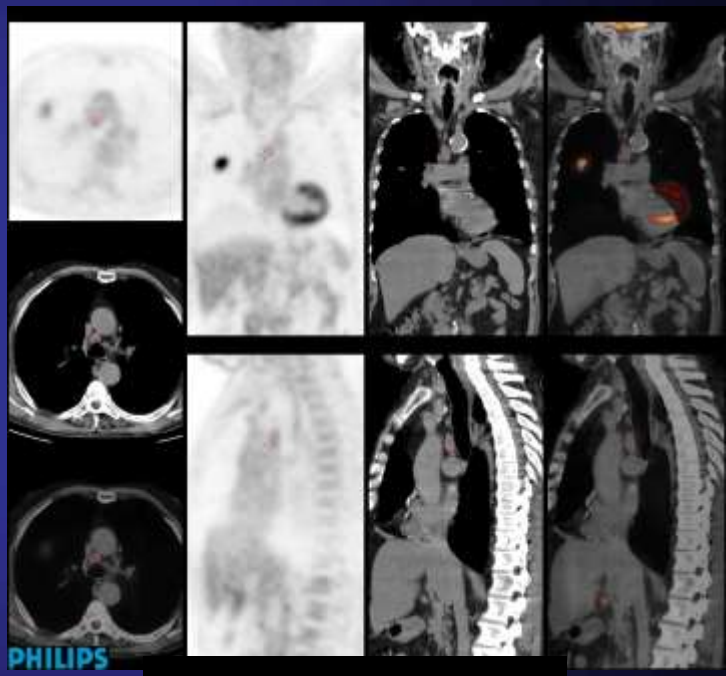

Adénomégalie bénigne

TEP-FDG: permet de caractériser les adénopathies parmi les ganglions infracentimétriques et les adénomégalies.

Ganglions

Bilan d'extension d'un séminome testiculaire classé initialement T2N0M0

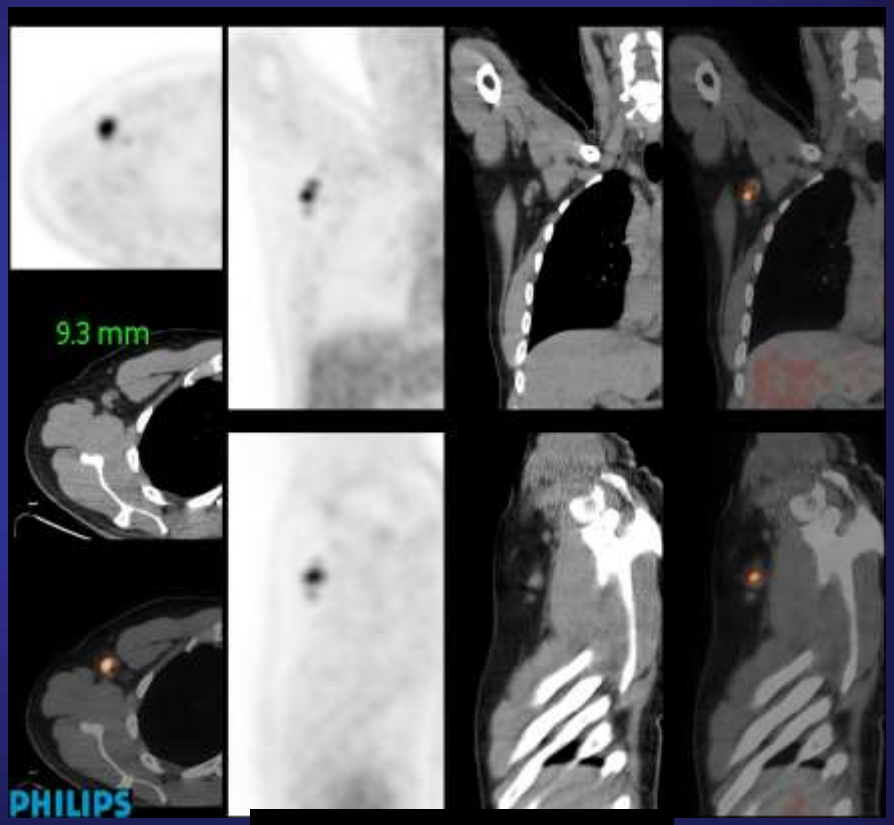

Adénopathie

TEP-FDG: permet de caractériser les adénopathies parmi les ganglions infracentimétriques et les adénomégalies.

Lésion hépatique

Antécédent d'adénocarcinome du cholédoque opéré. Image hépatique indéterminée

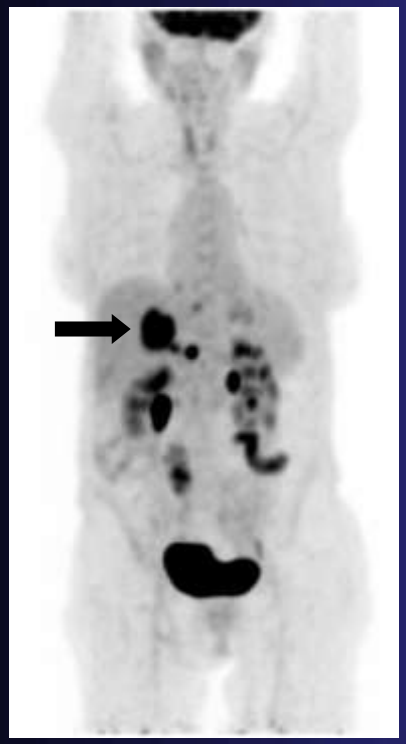

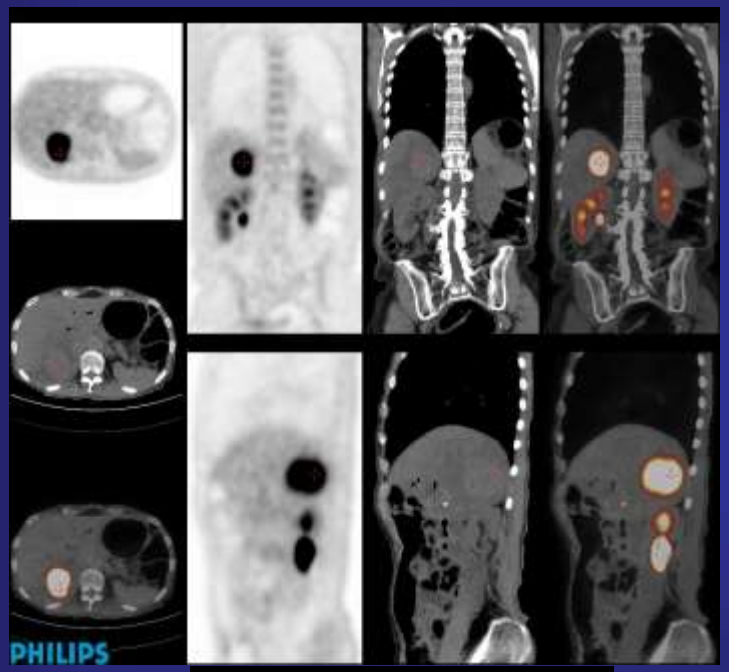

Métastase

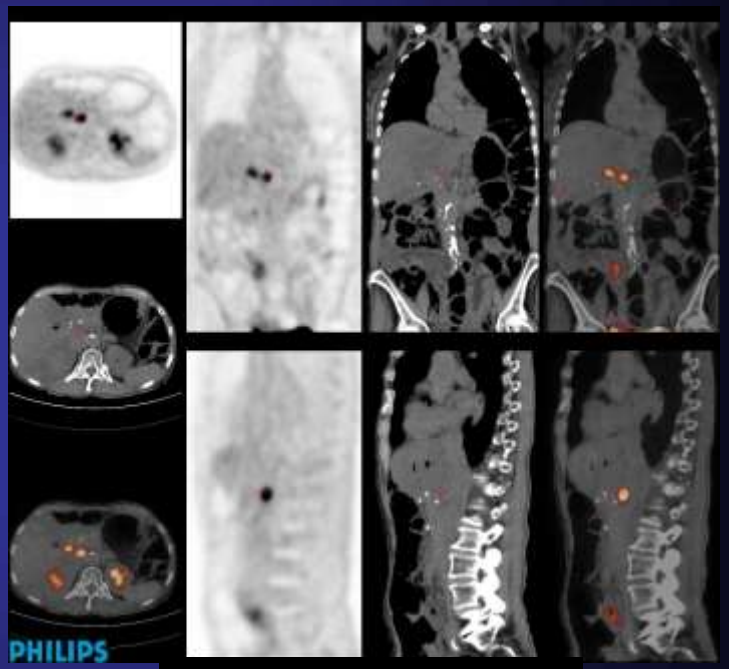

Récidive locale

TEP-FDG: meilleures performances diagnostiques pour caractériser les métastases hépatiques de taille supérieure à 1 cm

Lésion surrénalienne

Groussin L, Bonardel G, Silvéra S, Tissier F, Coste J, Abiven G et al.
J Clin Endocrinol Metab. 2009;94:1713-22

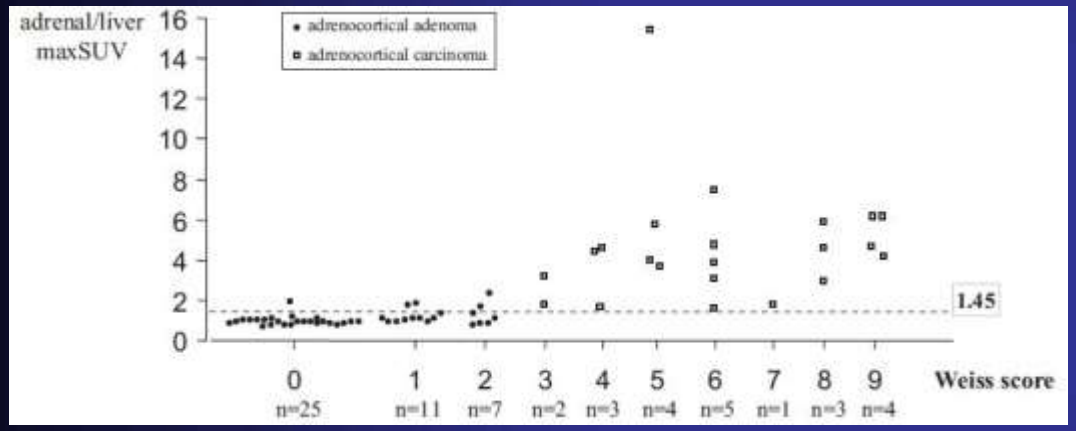

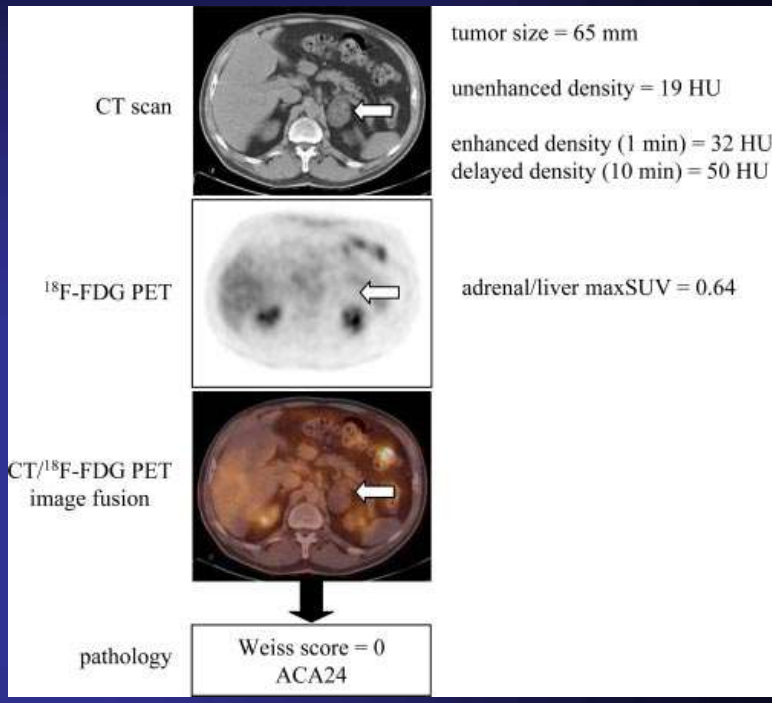

Étude prospective, Endocrinologie Cochin - Médecine nucléaire Val de Grâce entre 2001 et 2006.
N= 77 patients opérés de tumeurs de la corticosurrénale.

TEP-FDG: meilleures performances diagnostiques pour différencier lésions surrénaliennes malignes et bénignes.

IMAGERIE

Diagnostic

Lésion cérébrale

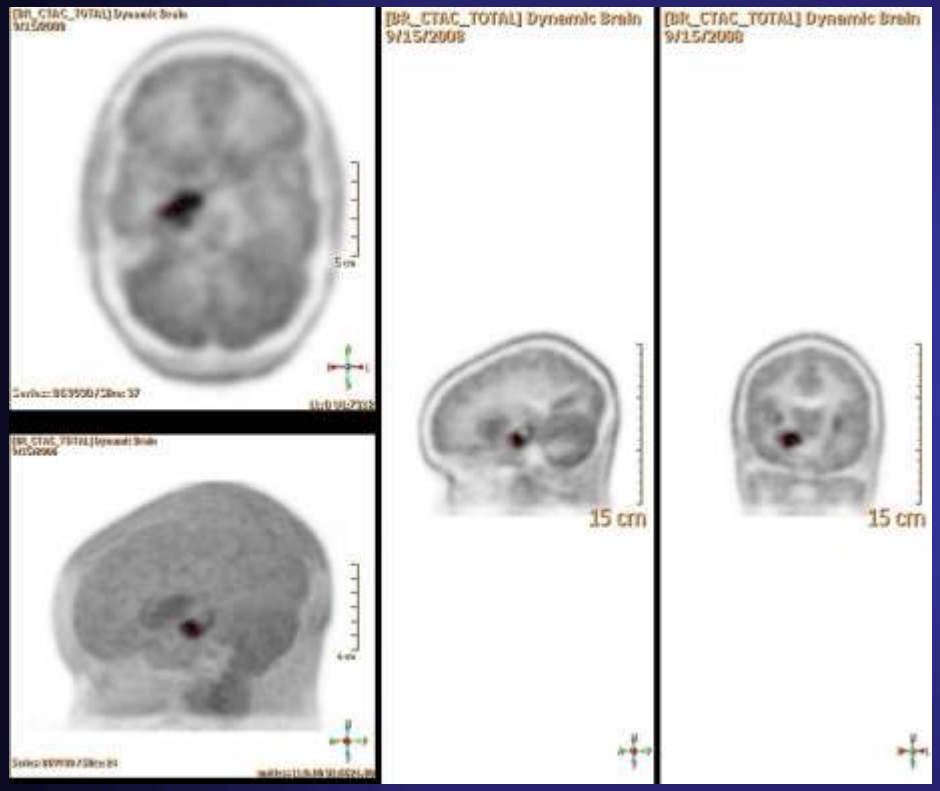

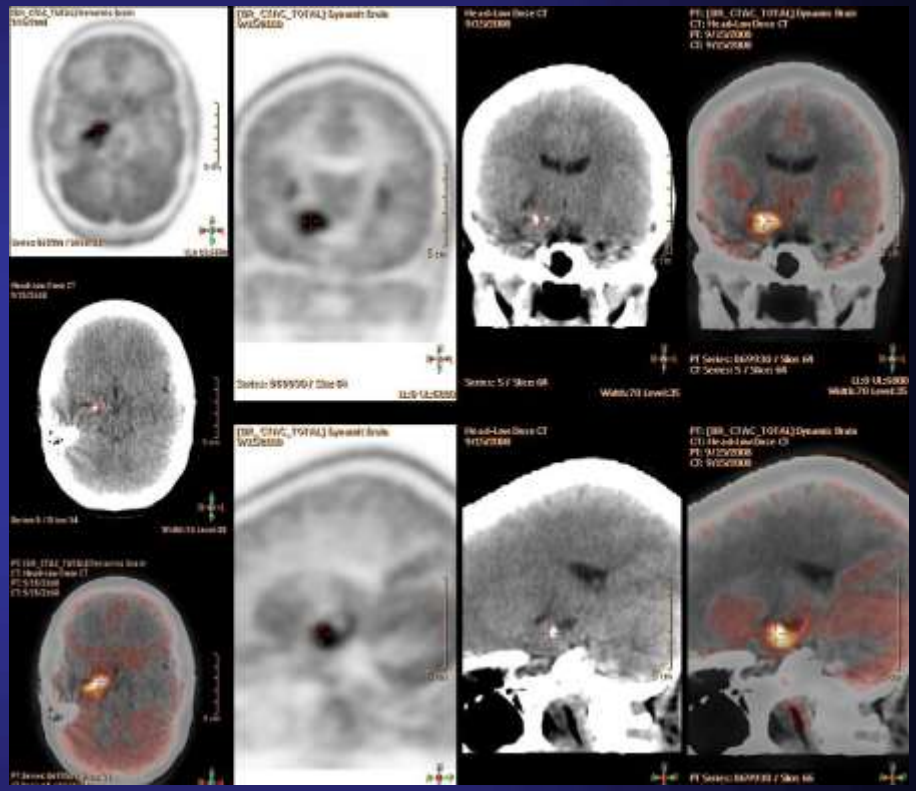

- TEP FDOPA: Acquisition dynamique et analyse compartimentale
- Différenciation gliomes de bas grade et de haut grade

IMAGERIE

Diagnostic

Tumeurs neuro-endocrines

Métabolisme glucidique

Captation des précurseurs des catécholamines

Expression des récepteurs à la somatostatine

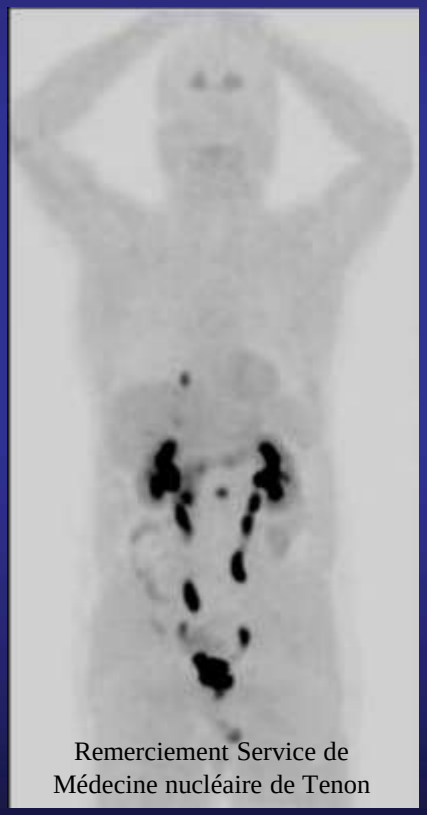

Remerciement Service de Médecine nucléaire de Tenon

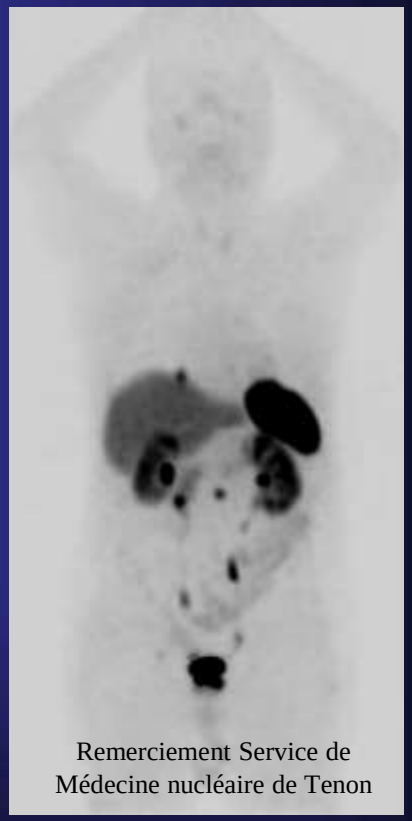

Remerciement Service de Médecine nucléaire de Tenon

TEP:	18F-FDG	18F-FDOPA	68Ga-DOTATOC
TEMP:		123I-MIBG	111In-Octreoscan

Taille des lésions et phénomène de volume partiel

Peut-on caractériser en TEP des lésions infracentimétriques ?

Bilan d'extension de mélanome malin

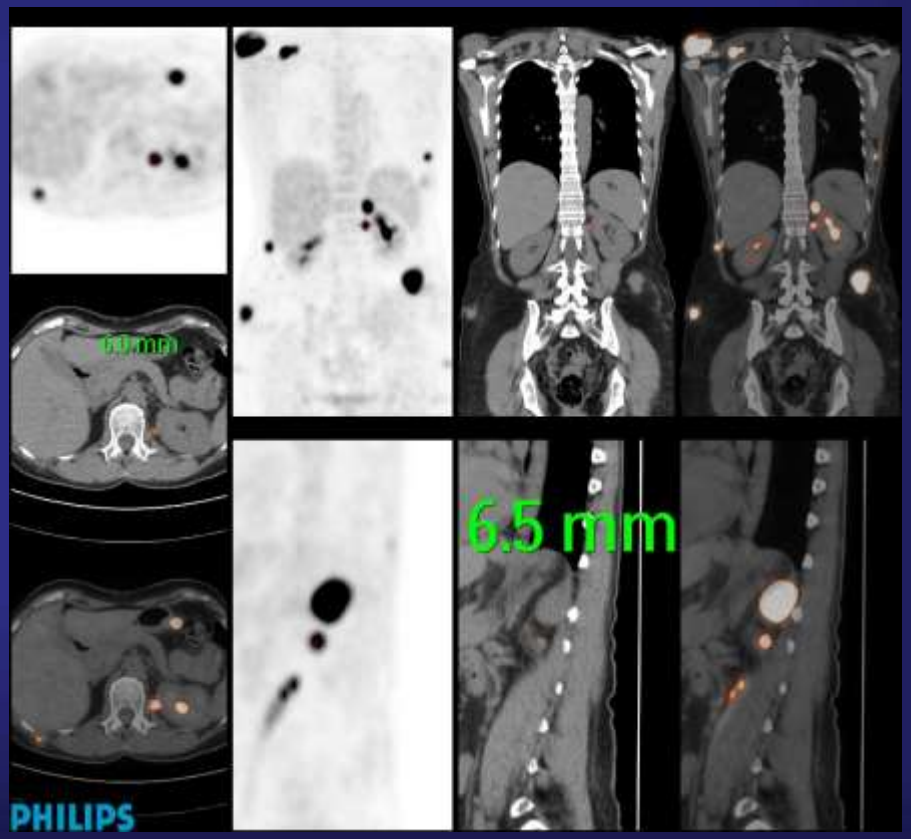

Notion de résolution métabolique

En TEP, la détectabilité des lésions dépend de la quantité de traceur accumulé et non pas directement de la taille

SYNTHESE

- L'adjonction de l'information métabolique aux anomalies radiomorphologiques permet d'orienter un diagnostic ou renforcer une hypothèse diagnostique.

- Impact clinique important:
  - Bonne VPN pour les nodules pulmonaires FDG-
  - Caractérisation de lésions (poumons, foie, surrénales)
  - Guidage des biopsies

SITUATIONS CLINIQUES

- Diagnostic
- Bilan d'extension
- Récidive

Identification et caractérisation

- Optimisation des champs de radiothérapie
- Évaluation de la réponse aux traitements

Aide et contrôle du traitement

Scintigraphie osseuse

Radiotraceur:	Diphosphonates-Tc99m
Indications:	Bilan des lésions osseuses primitives ou secondaires (poumon, prostate, rein, sein, thyroïde)
	Bilan d'extension initial, surveillance, suspicion de récidive (clinique ou biologique)
Coût:	200 à 300 Euros
Irradiation:	3 à 5 mSV
En pratique:	Injection IV
	Bonne hydratation
	Acquisition 3 à 4 H après
	Durée: 20 min

Scintigraphie osseuse



Diphosphonates

Tc99m

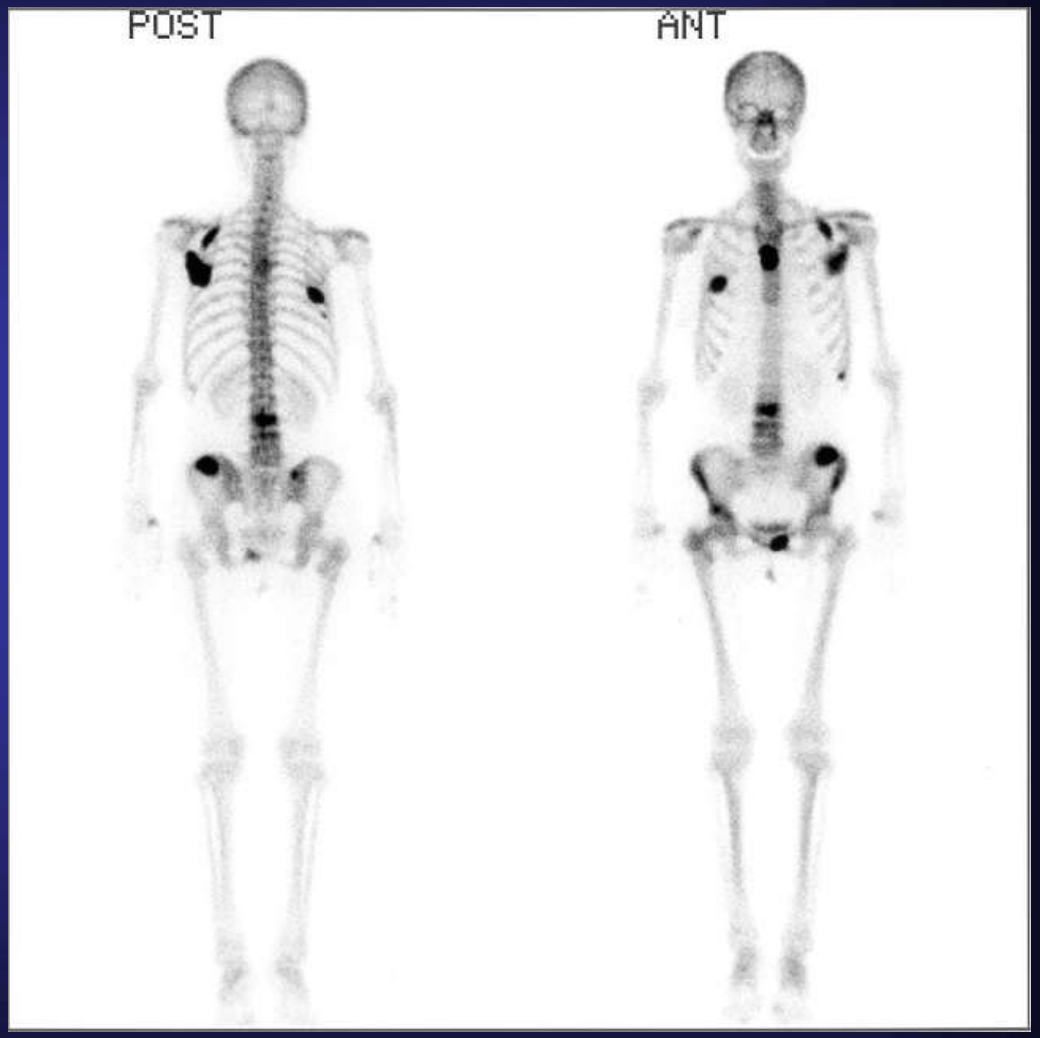

IMAGERIE

Bilan d’extension

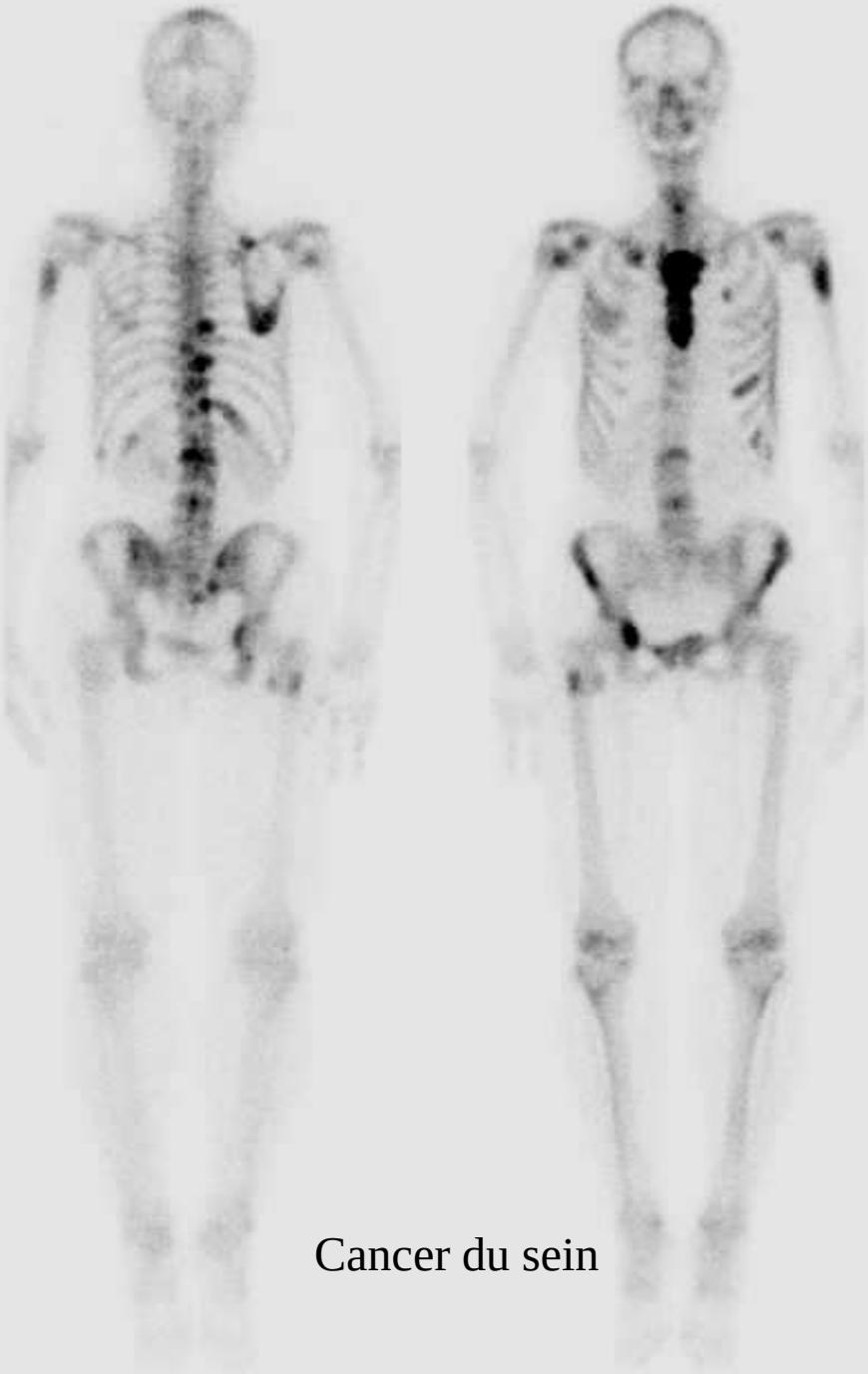

Cancer du sein

IMAGERIE

Bilan d’extension

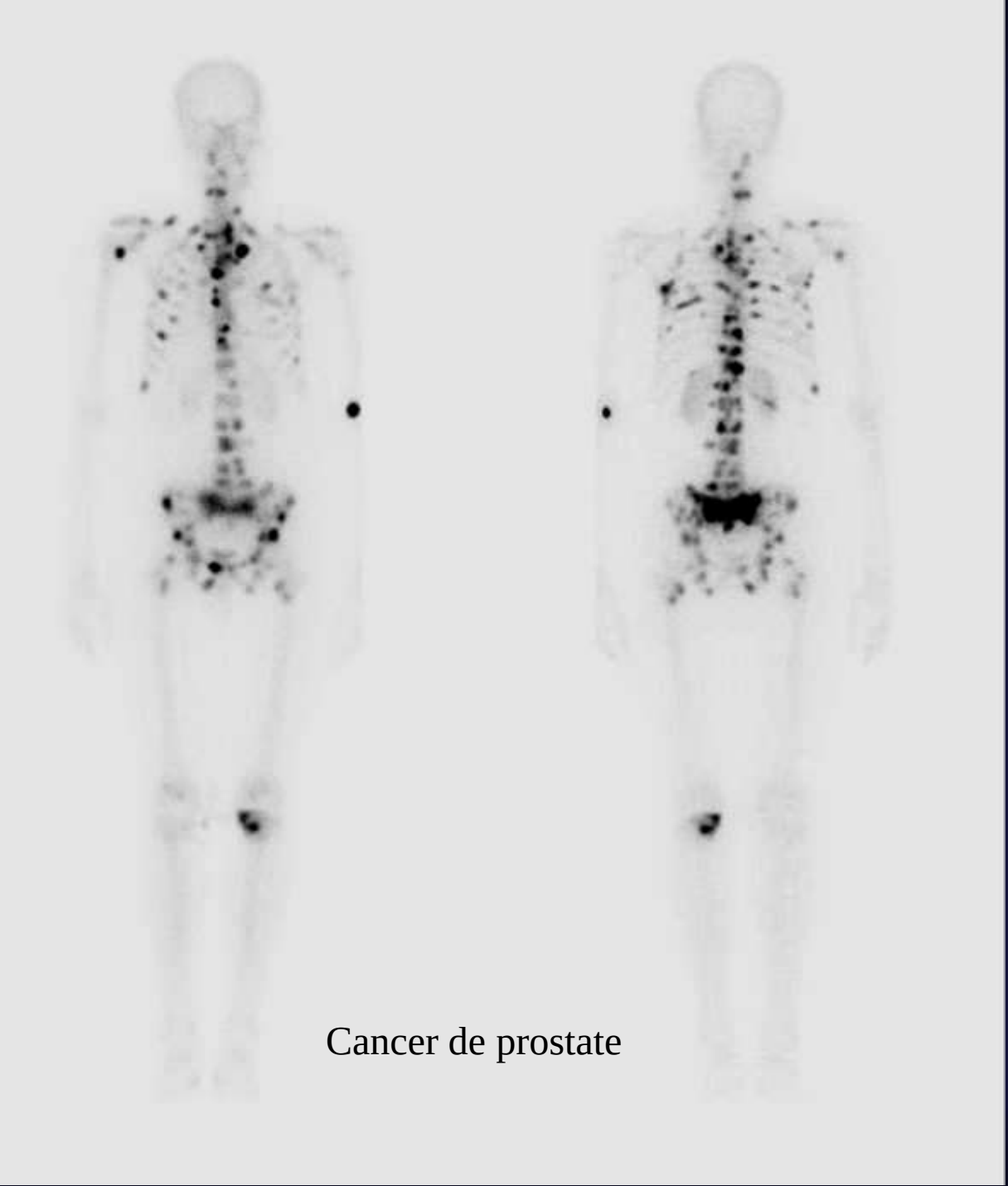

Cancer de prostate

Lymphoscintigraphie mammaire pour repérage du ganglion sentinelle

Radiotraceur:	Nanocolloïdes-Tc^{99m}
Indications:	Repérage du ganglion sentinelle avant chirurgie du cancer du sein
Coût:	200 Euros
Irradiation:	3 mSV
En pratique:	4 injections péri-aréolaires
	Acquisition 2H après
	Durée: 20 min
	Repérage du ganglion par marqueur indélébile en face antérieure et profil

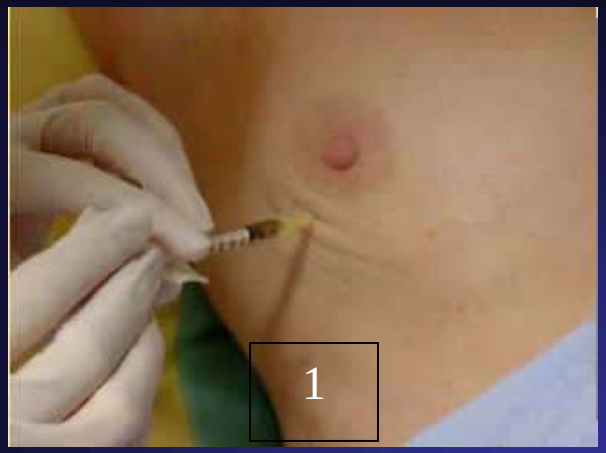
1



3

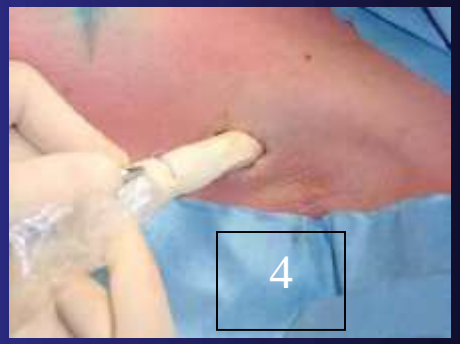
4

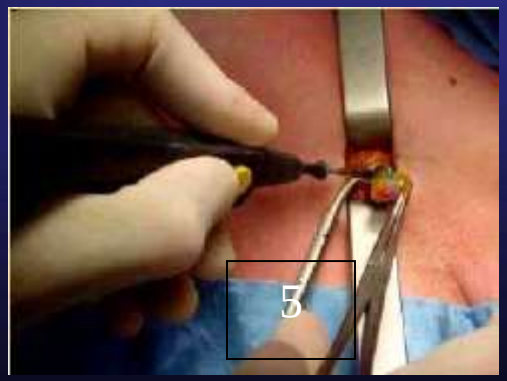
5

6

TEP au FDG

- Poumon
- Lymphome agressif
- ORL
- Oesophage
- Sein avancé ou mauvais pronostic
- Col utérus avancé
- Mélanome

Poumon

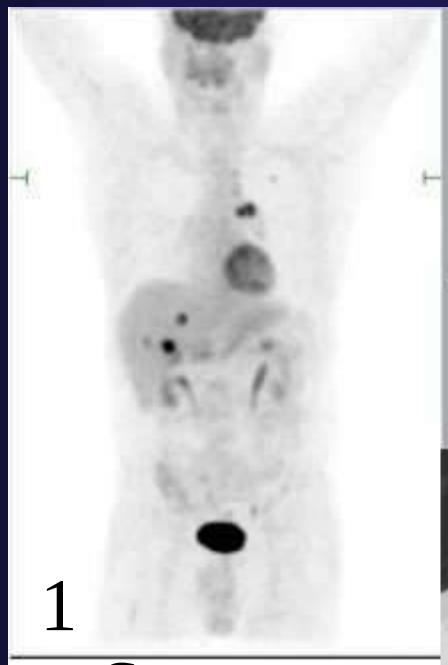

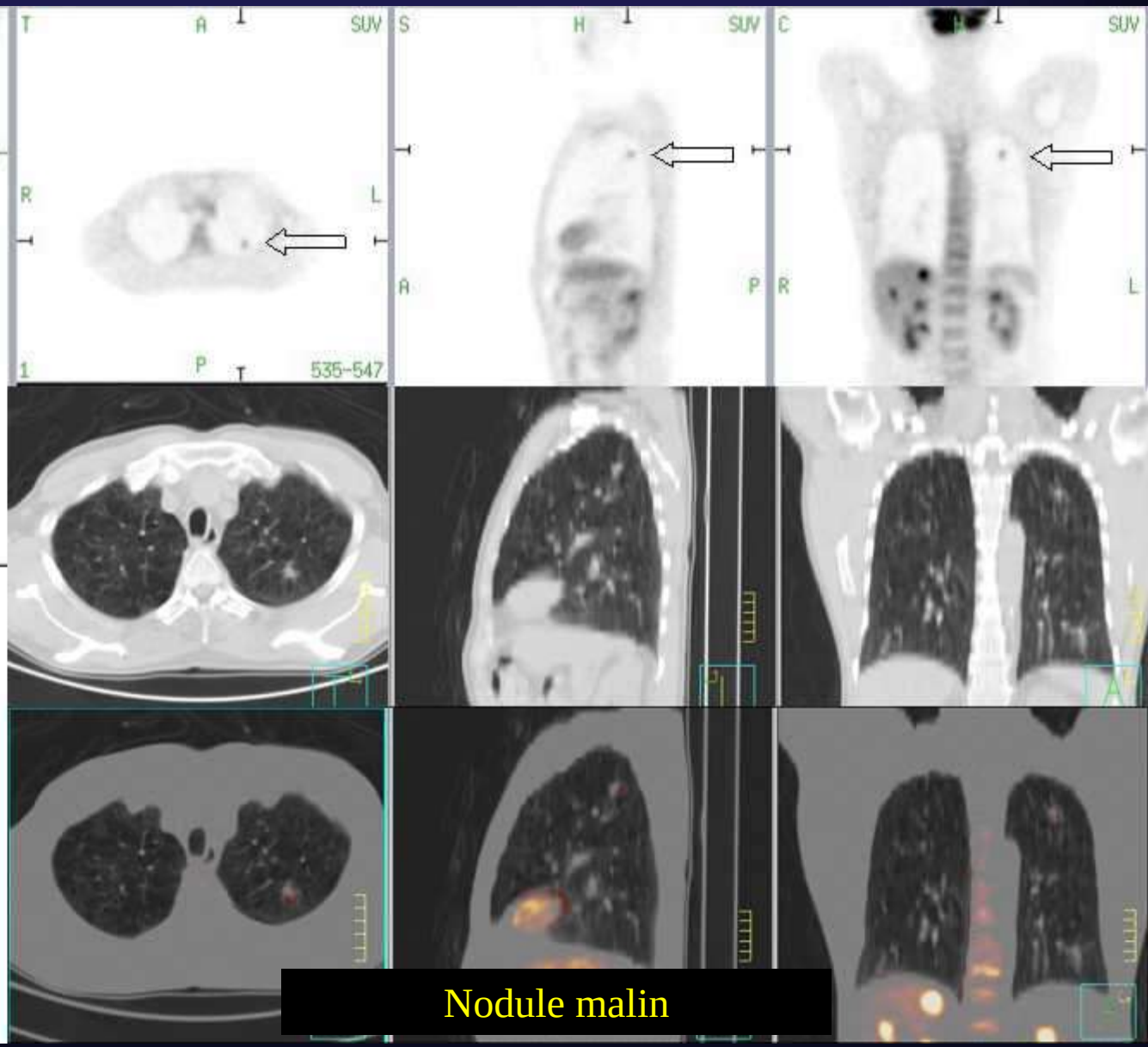

Contexte clinique:

Bilan d'extension devant un nodule spiculé apical gauche.

Nodule malin

Bilan d'extension

Poumon

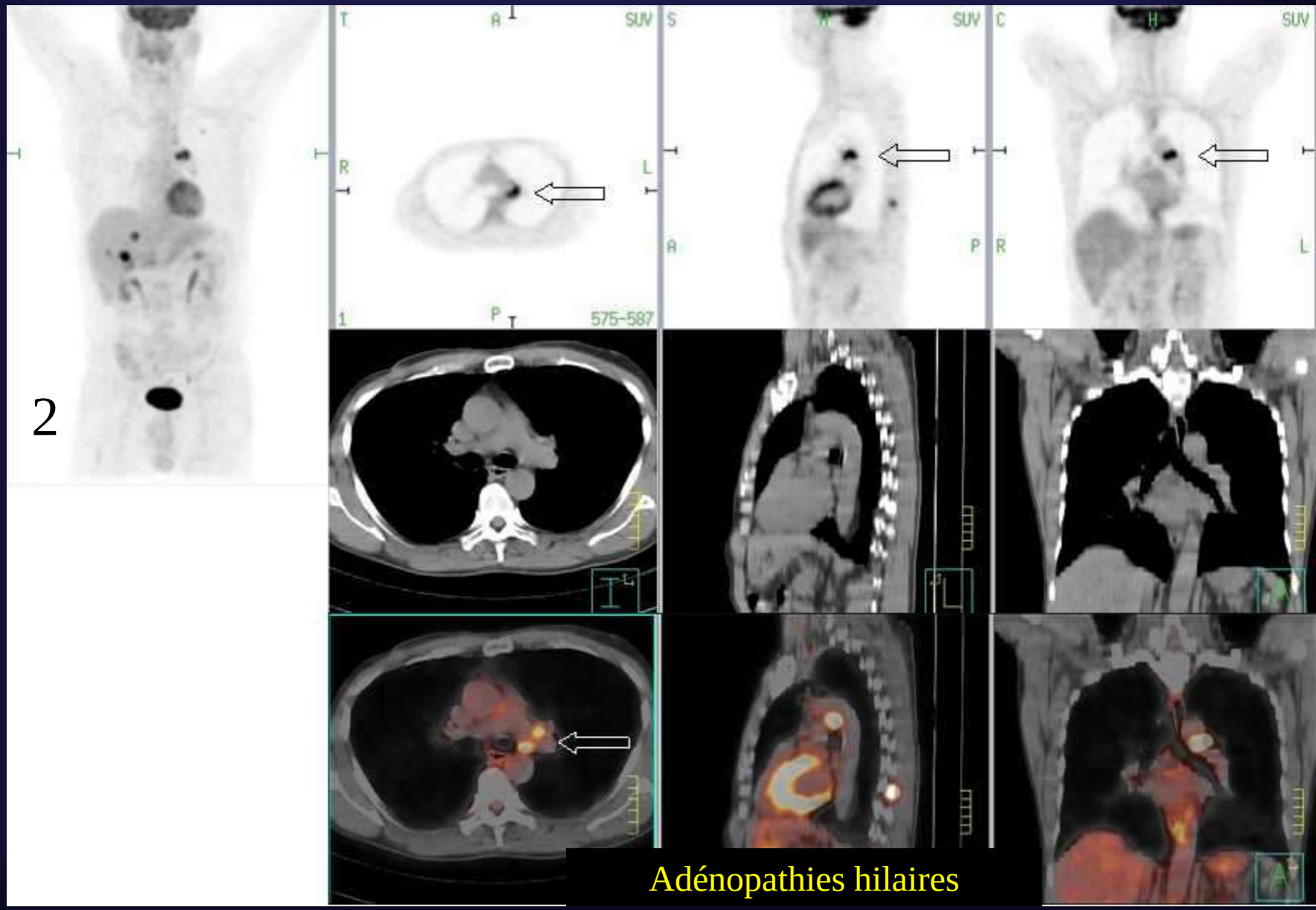

Adénopathies hilaires

Bilan d'extension

Poumon

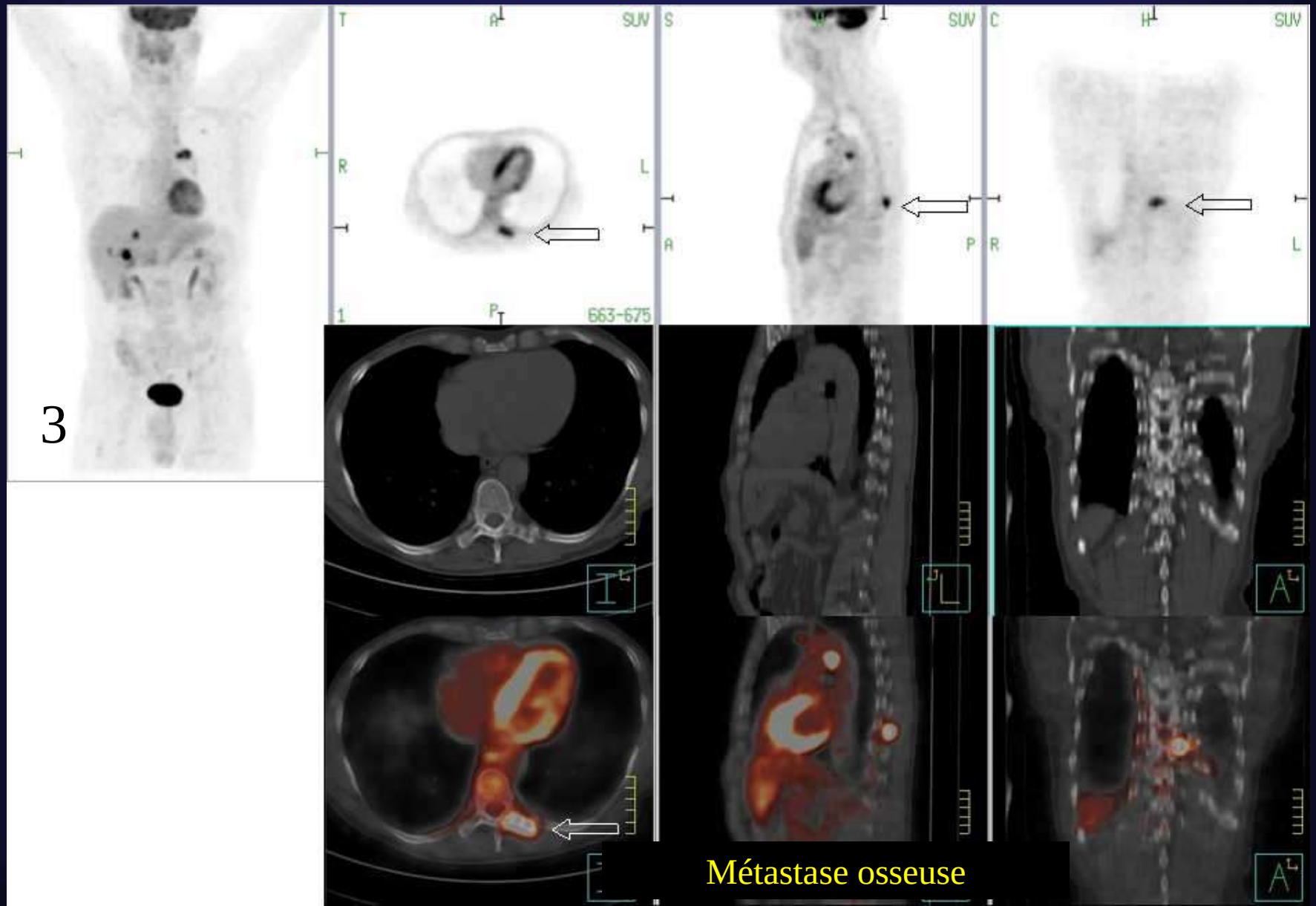

Bilan d'extension

Poumon

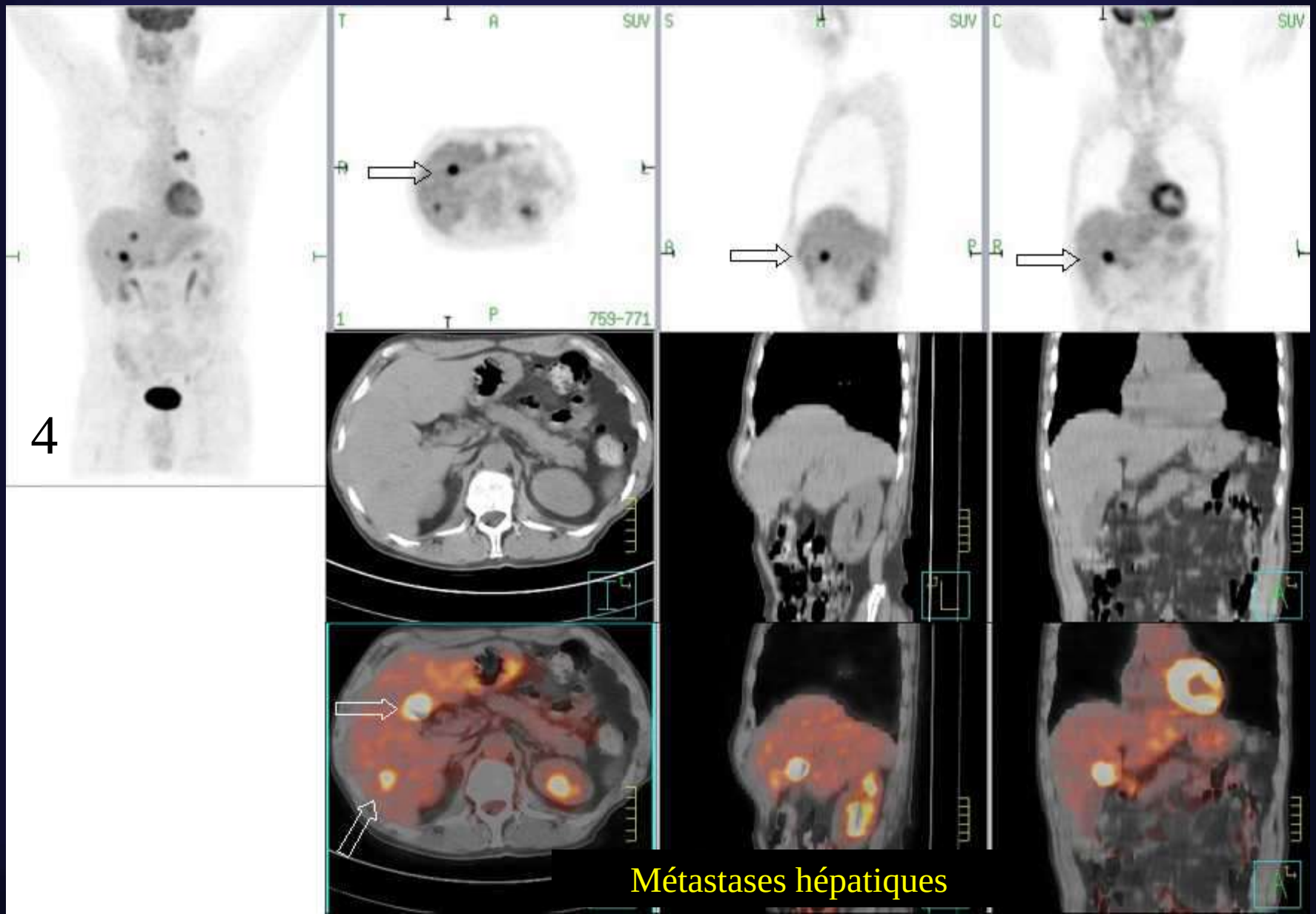

IMAGERIE

Bilan d'extension

Lymphome agressif

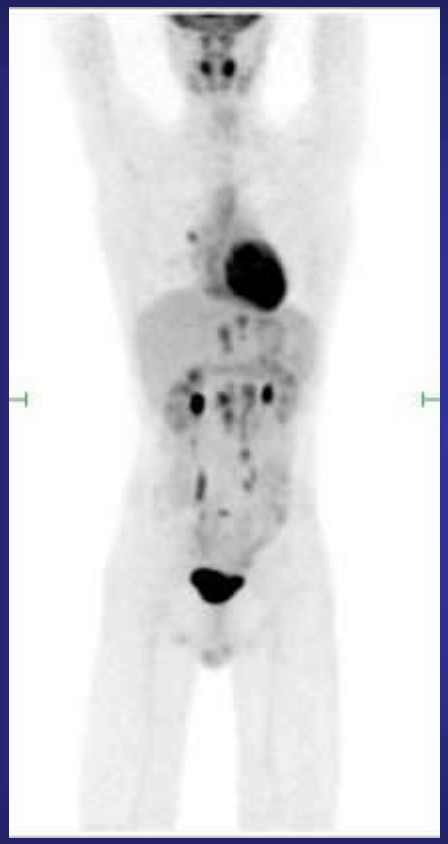

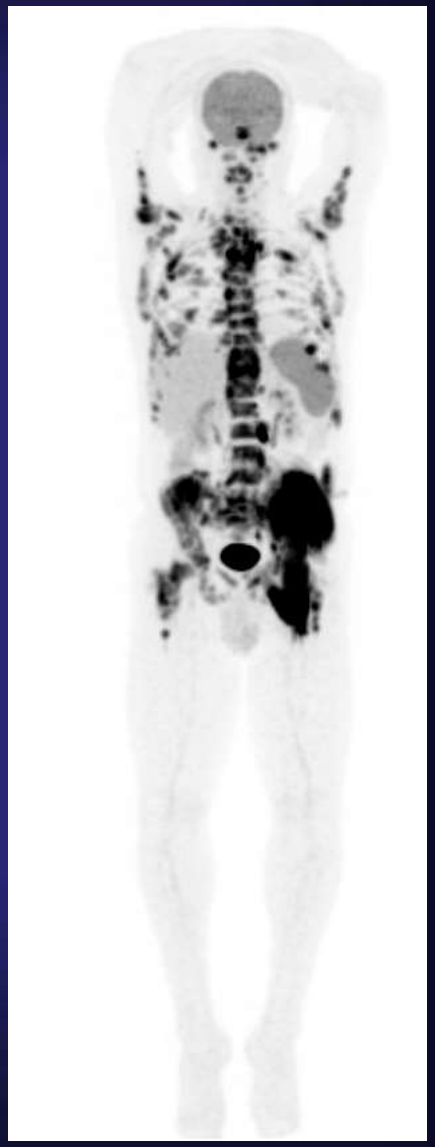

ORL

Bilan d'extension d'un carcinome épidermoïde de l'amygdale droite

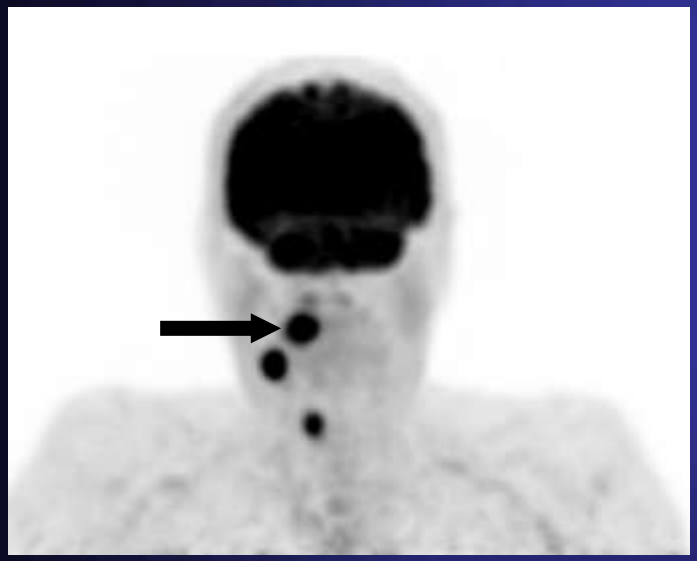

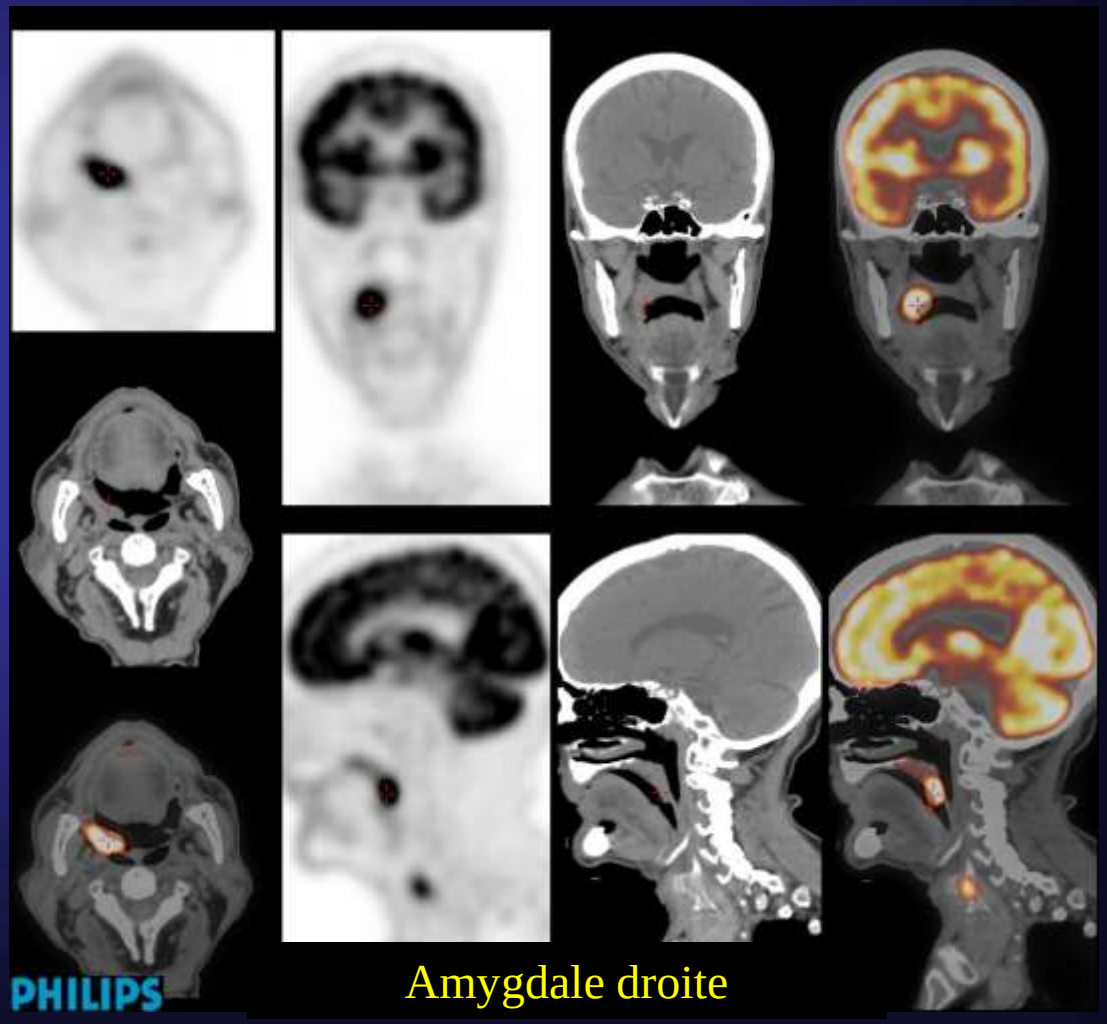

Amygdale droite

ORL

Bilan d'extension d'un carcinome épidermoïde de l'amygdale droite

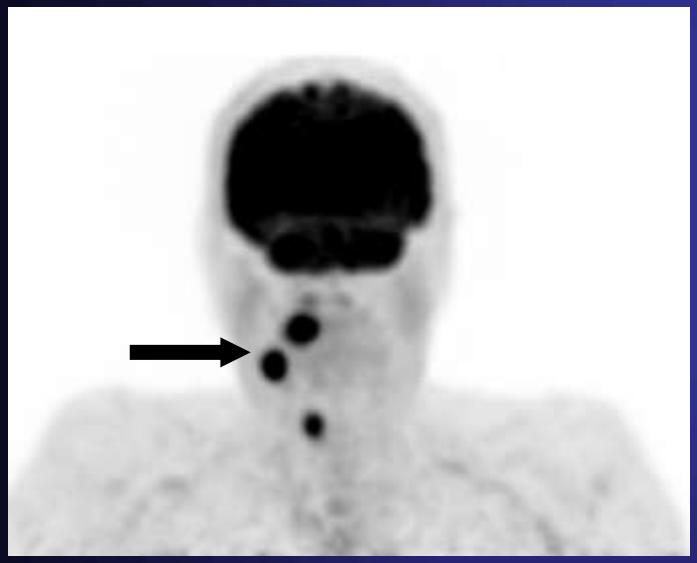

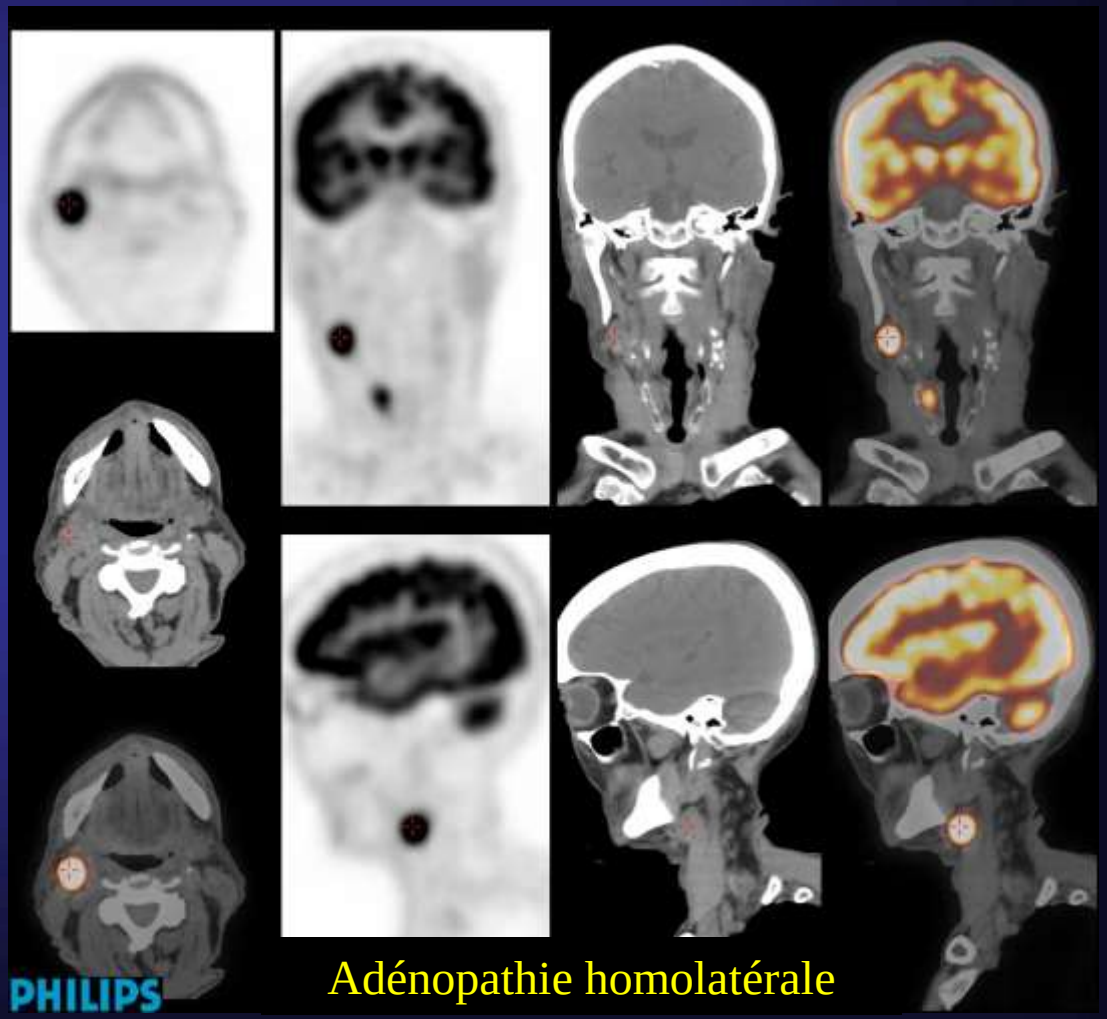

Adénopathie homolatérale

ORL

Bilan d'extension d'un carcinome épidermoïde de l'amygdale droite

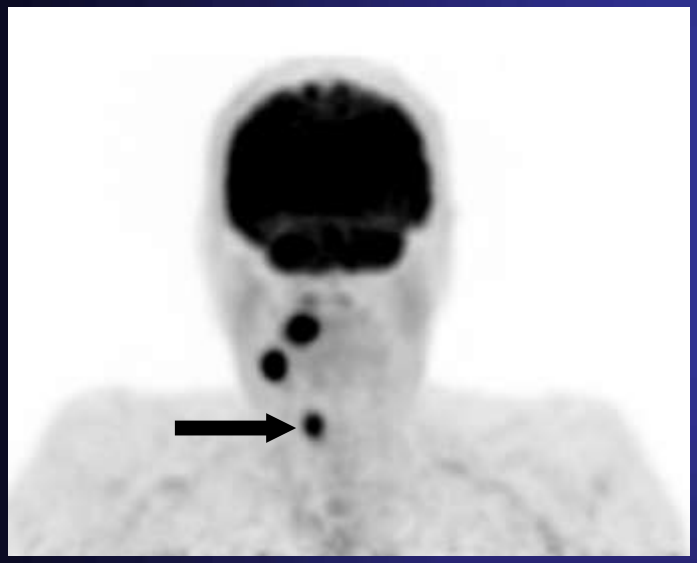

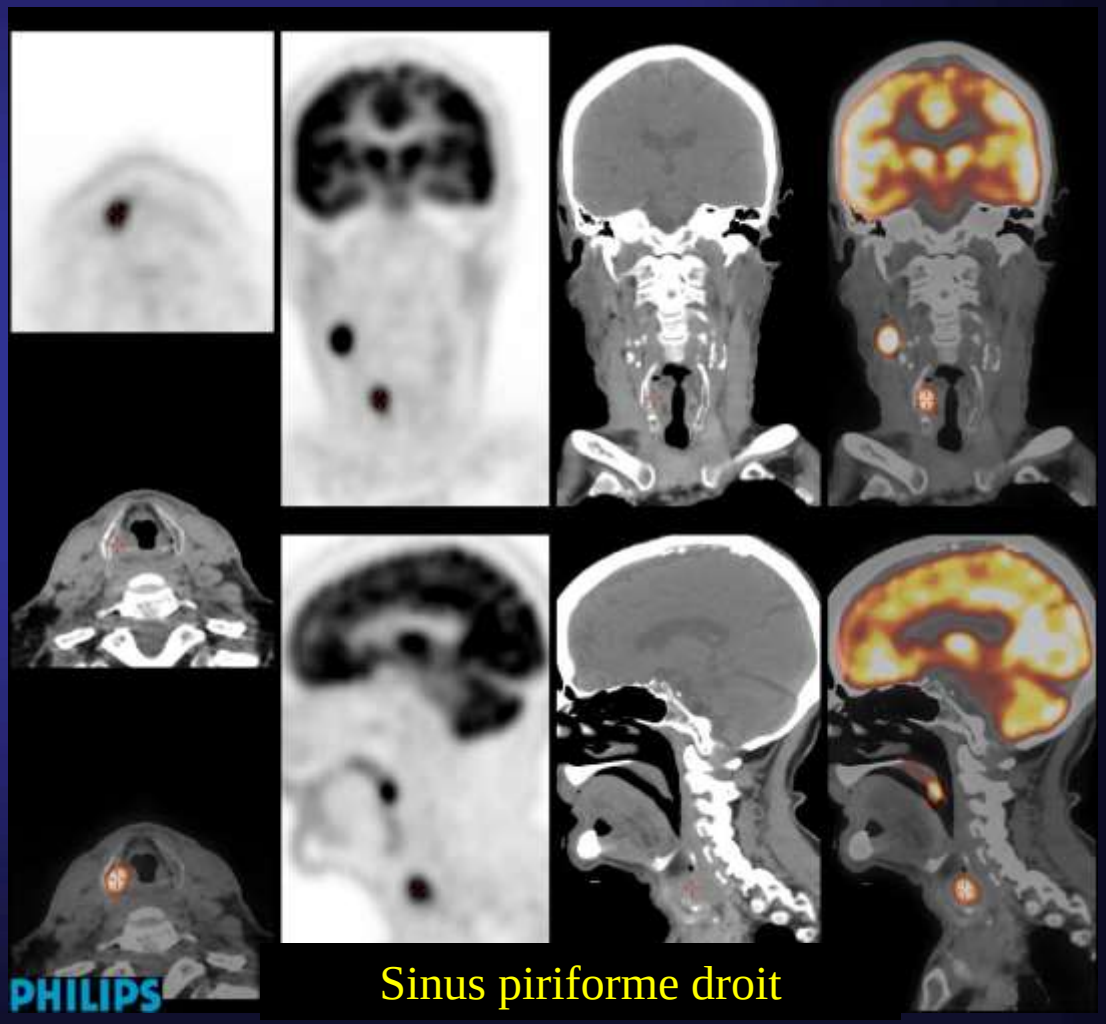

Sinus piriforme droit

ORL

Bilan d'extension d'un carcinome épidermoïde de l'amygdale droite

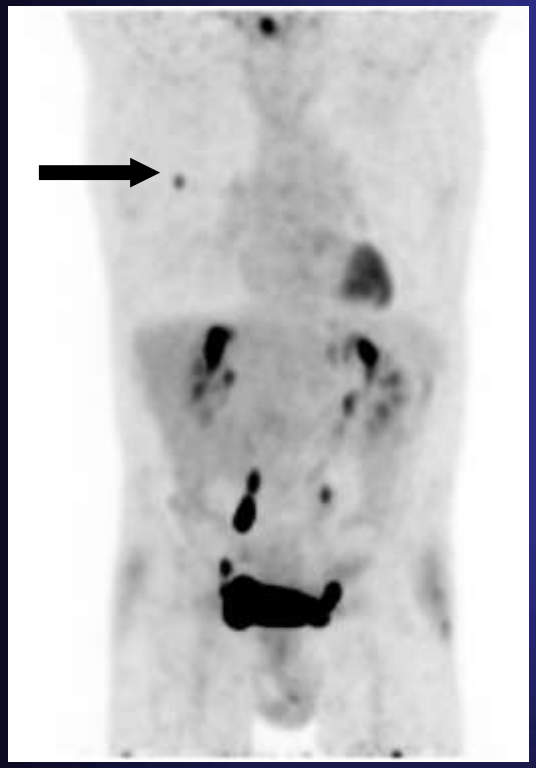

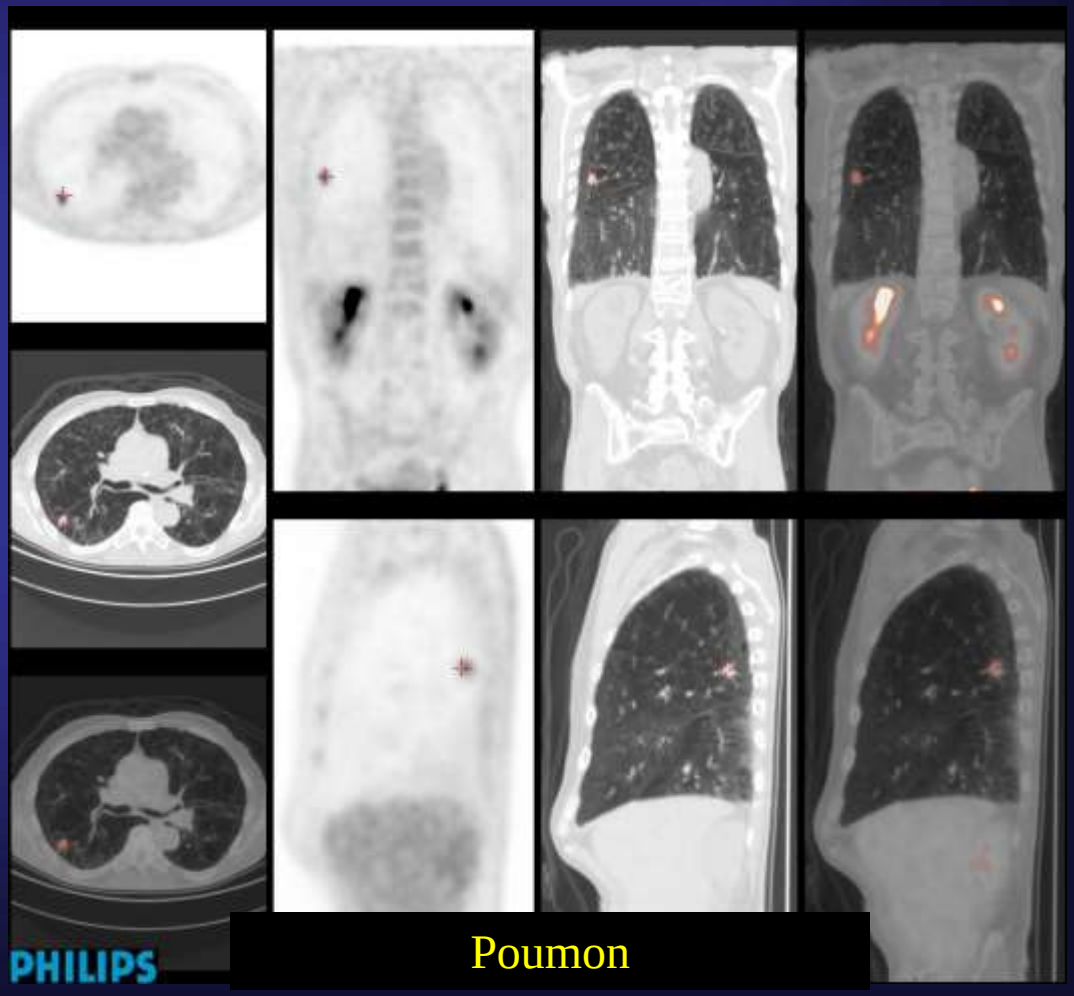

ORL

Bilan d'extension d'un carcinome épidermoïde de l'amygdale droite

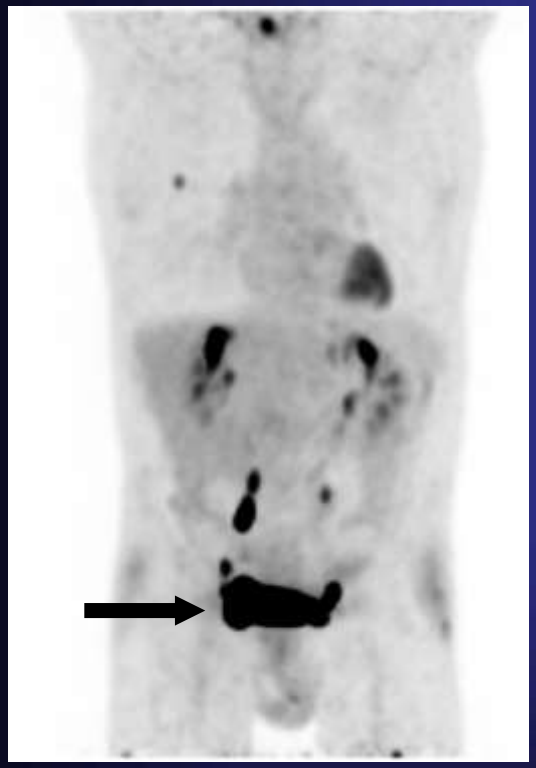

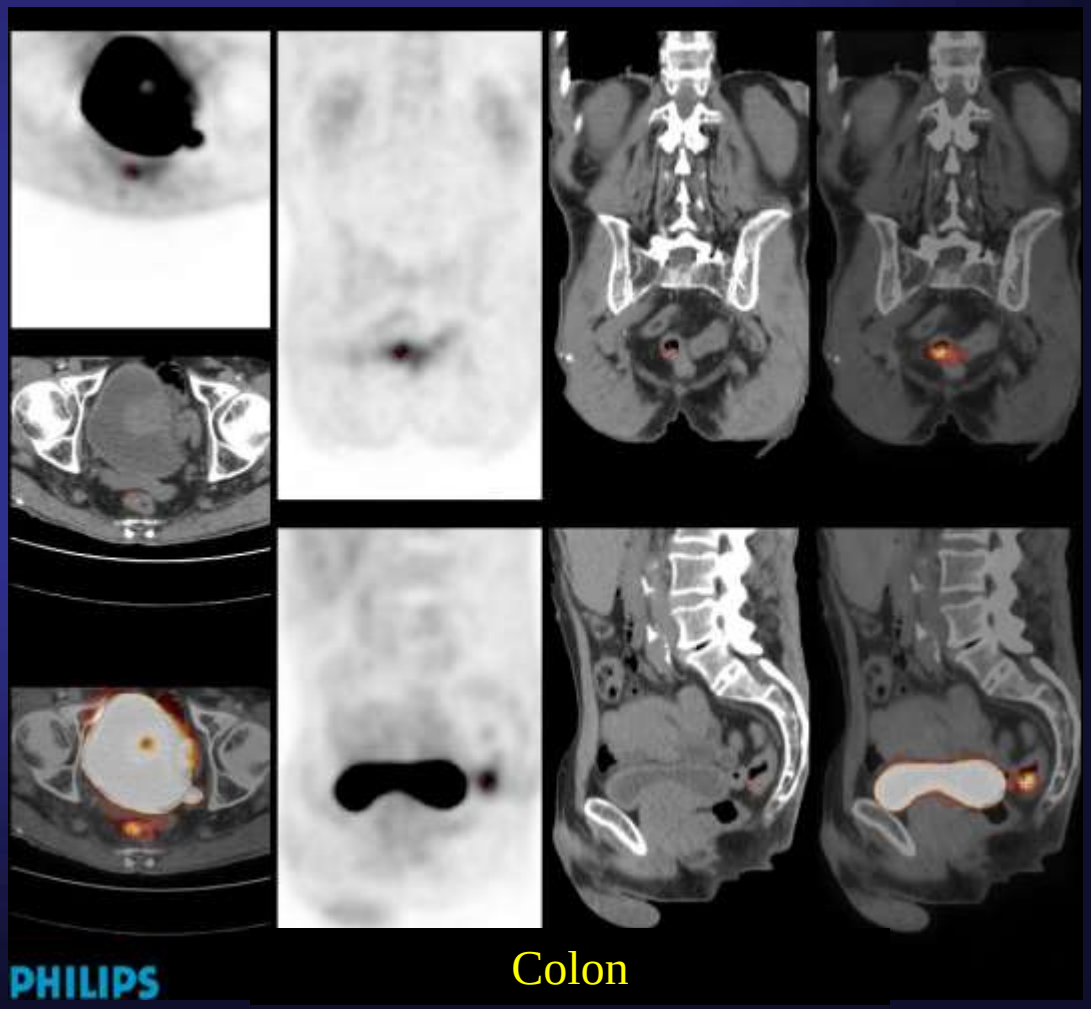

Colon

Col de l'utérus

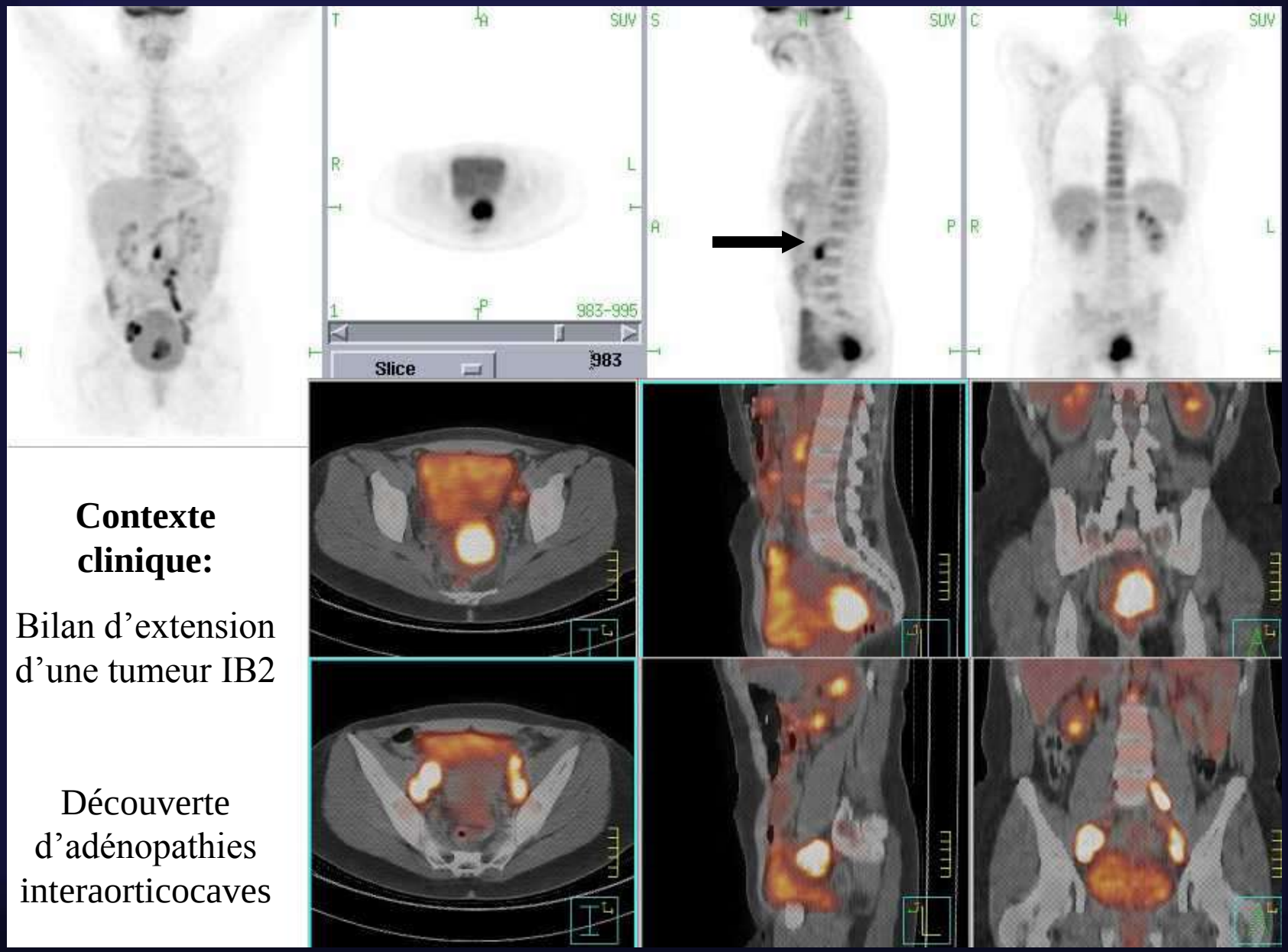

Contexte clinique:

Bilan d’extension d’une tumeur IB2

Découverte d’adénopathies interaorticocaves

IMAGERIE

Bilan d'extension

Tumeur endocrine

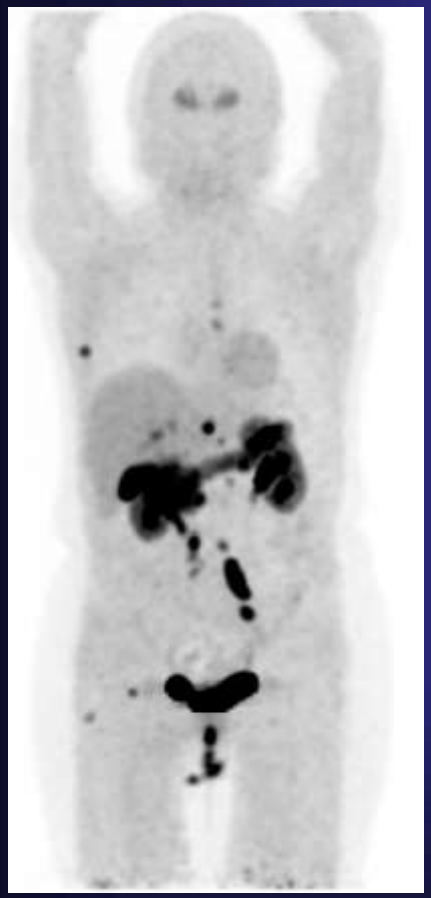

TEP FDOPA

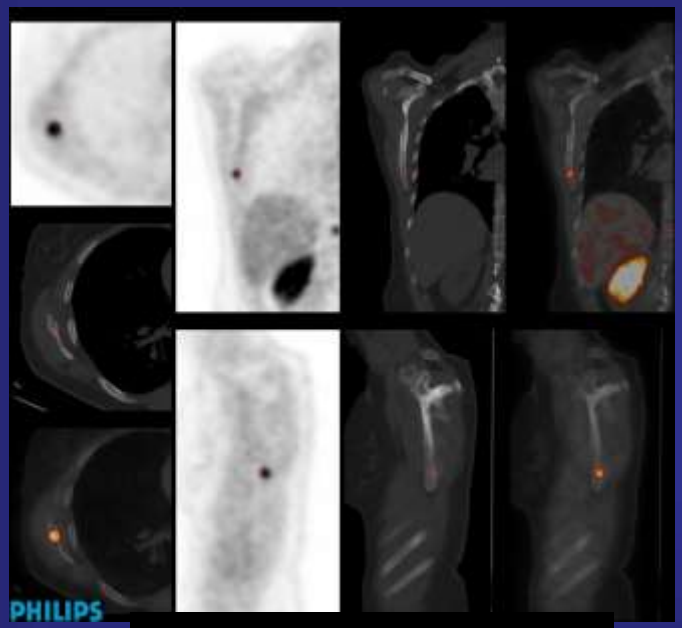

Métastases osseuses

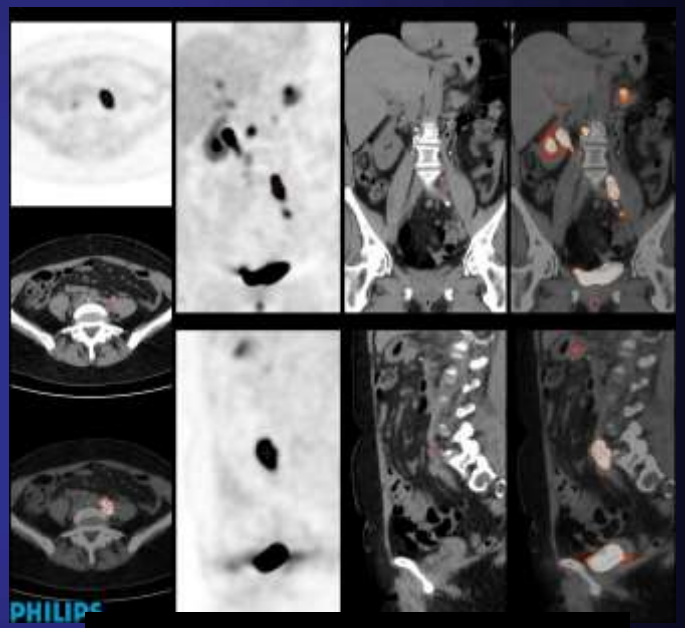

Adénopathies malignes

SYNTHESE

- La TEP-FDG présente de meilleures performances diagnostiques que l'imagerie morphologique pour le bilan d'extension ganglionnaire et métastatique de la plupart des cancers hypermétaboliques.

- Impact clinique important:
  - Souvent aggravation du stade en découvrant des N et M méconnus
  - Annulation de chirurgies initialement prévues ou changement des champs de radiothérapie
  - de 10 à 40% en fonction des cancers
  - Contrôle histologique en cas de sur-stadification TEP modifiant radicalement la thérapeutique

APPLICATIONS CLINIQUES DE LA TEP

- Diagnostic
- Bilan d'extension
- Récidive

Identification et caractérisation

- Optimisation des champs de radiothérapie
- Évaluation de la réponse aux traitements

Aide et contrôle du traitement

RECIDIVE

- Lymphome
- ORL
- Colorectal
- Poumon
- Sein
- Ovaire
- Testis

Différenciation tumeur résiduelle ou récidive et simple masse résiduelle

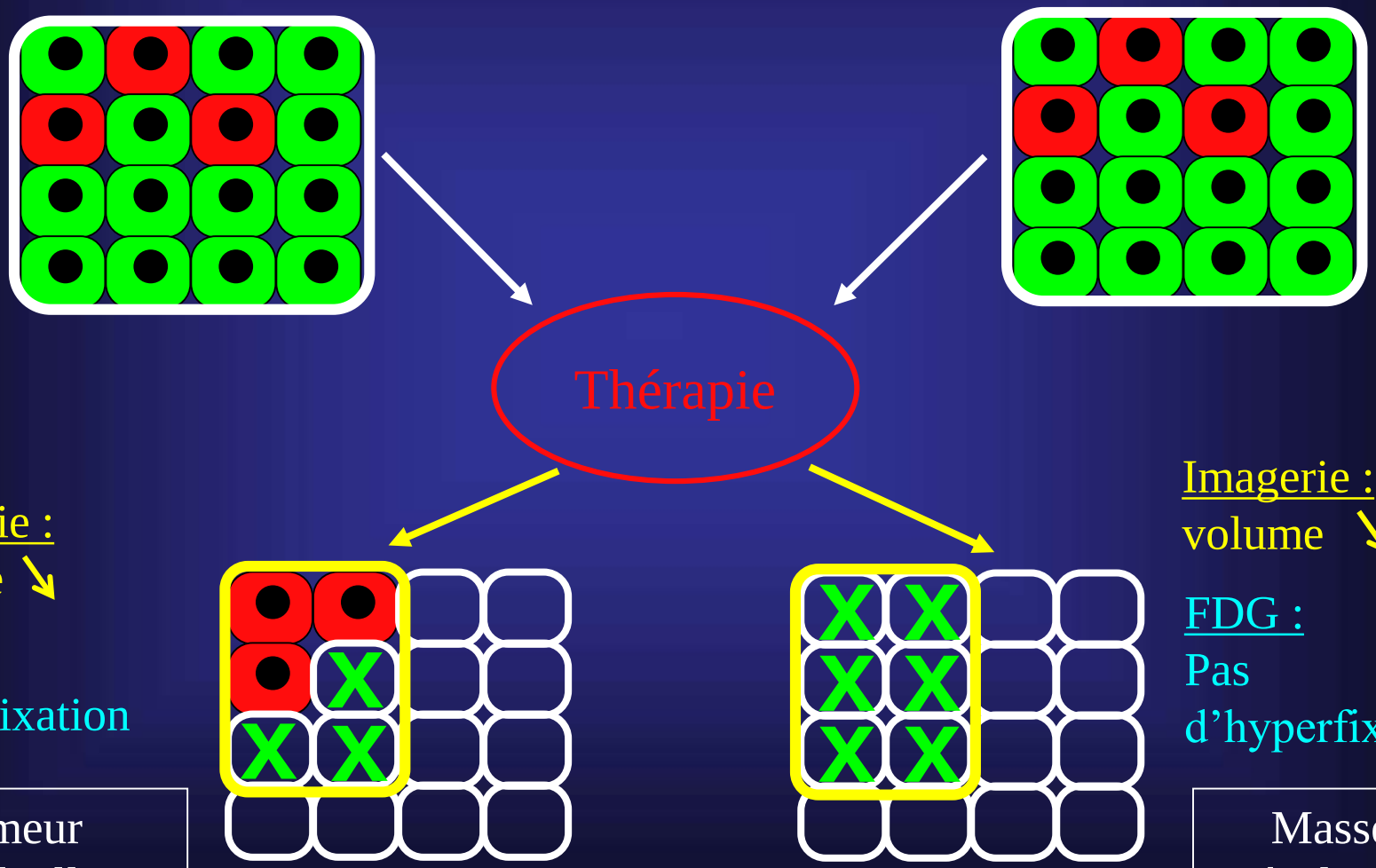

Lymphome

Homme, 63 ans, lymphome non hodgkinien
Bilan de fin de traitement. Masse résiduelle

Masse résiduelle

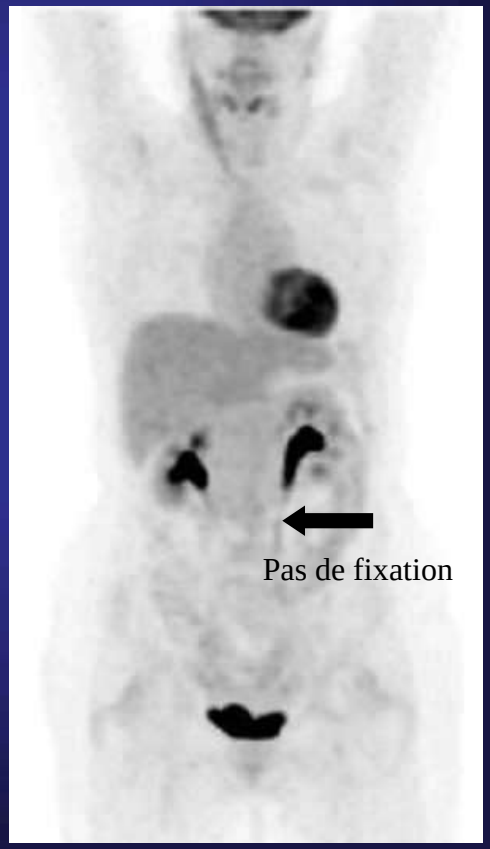

Récidive

Lymphome

Maladie de Hodgkin : masse rétropéritonéale résiduelle après traitement, normalisation biologique

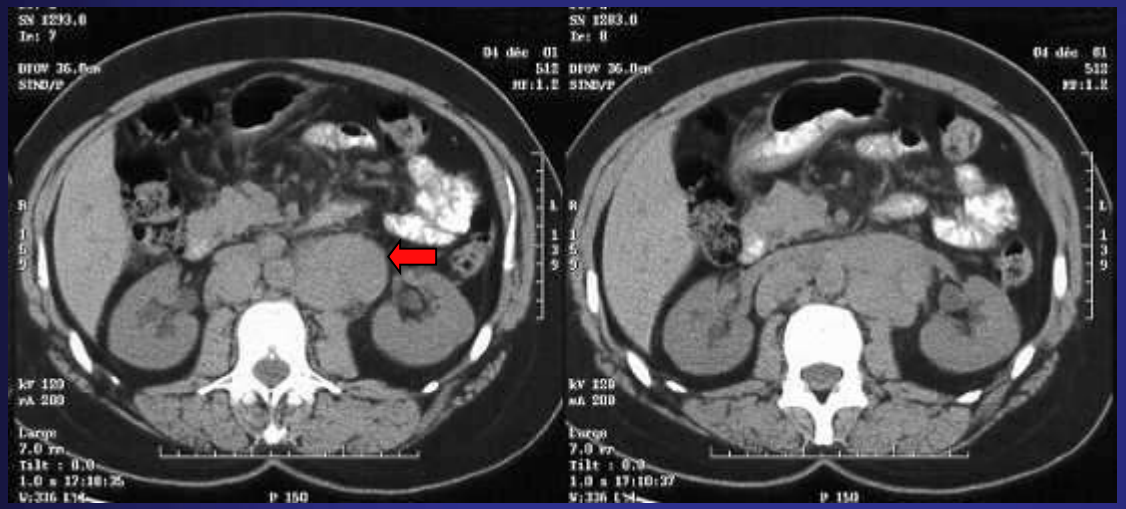

Tumeur résiduelle

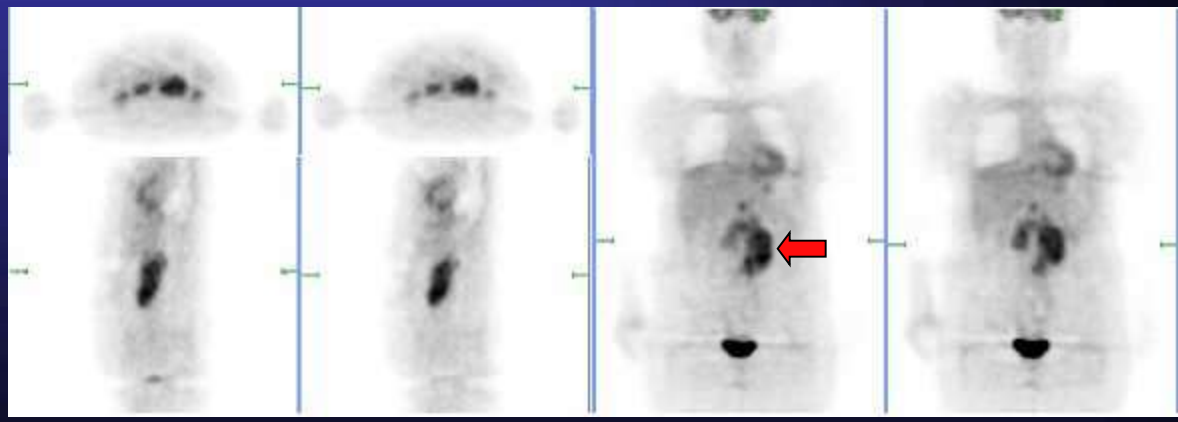

Récidive

Ovaire

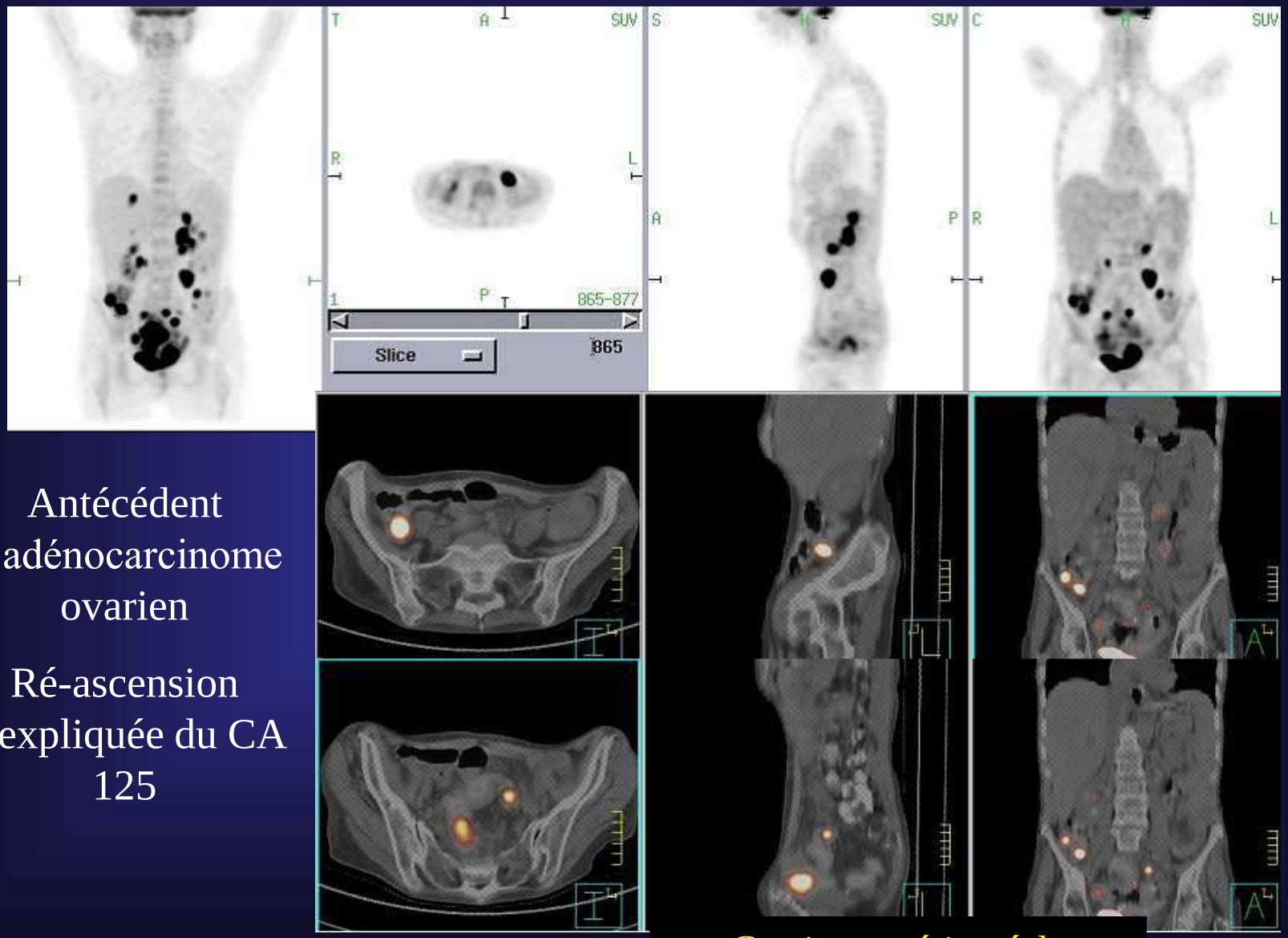

Antécédent d'adénocarcinome ovarien

Ré-ascension inexpliquée du CA 125

Carcinose péritonéale

Sein

Ré-ascension inexpliquée du CA 15.3

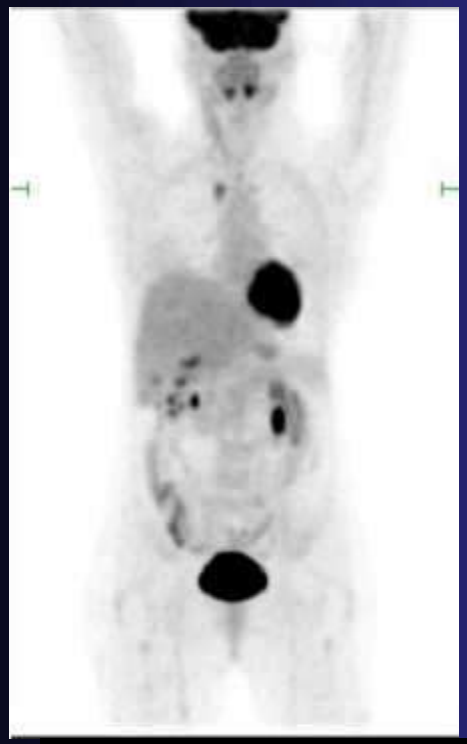

Adénopathie

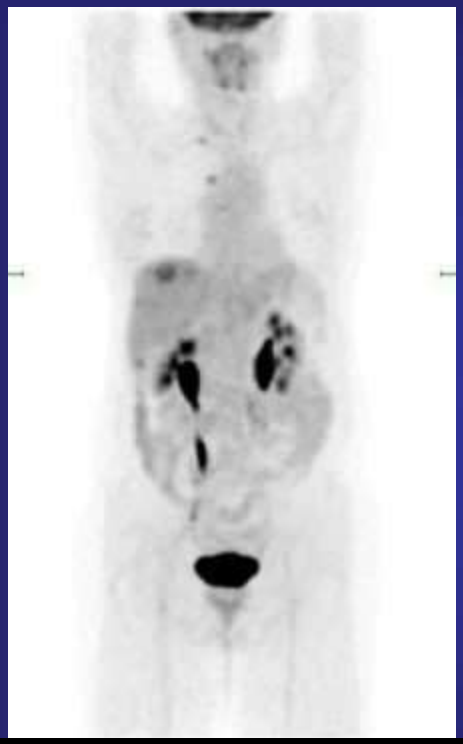

ADP + Foie

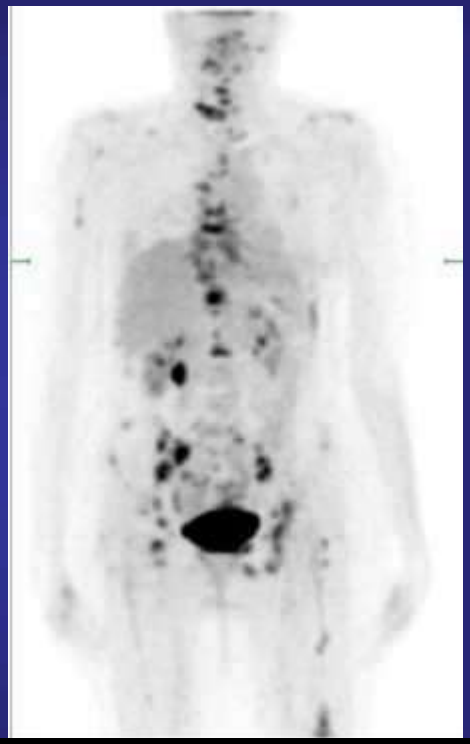

Os

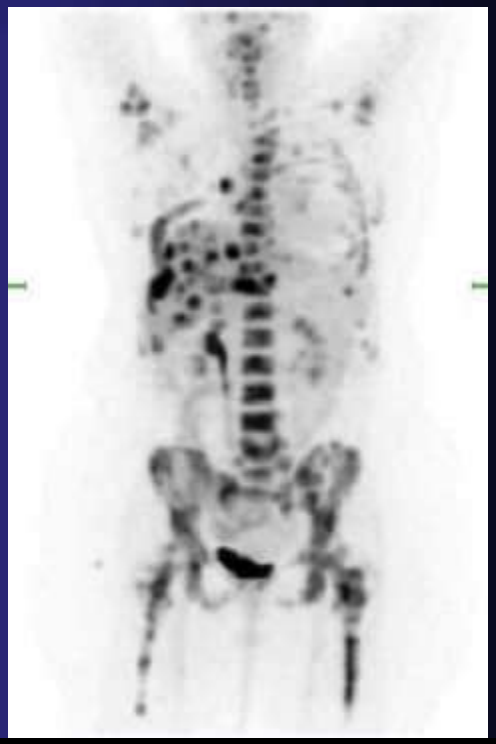

ADP + os + foie

IMAGERIE

Récidive

Mélanome

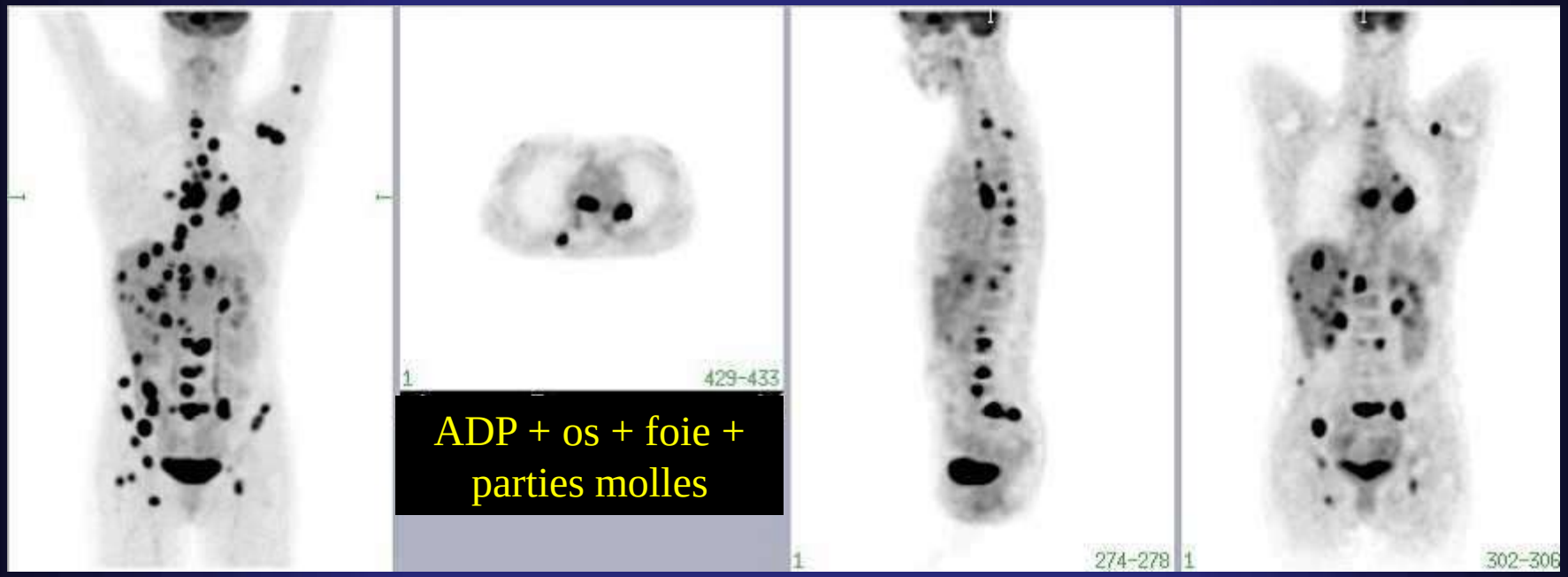

Récidive

Prostate (F-Choline)

TEP F-Choline

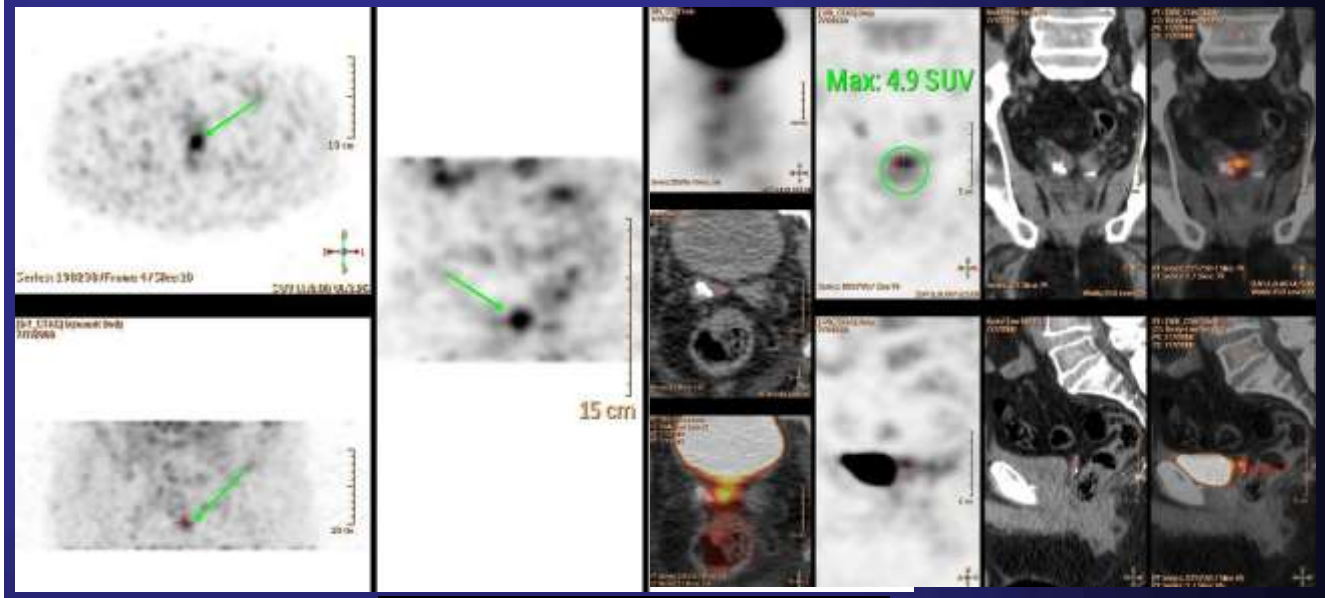

Récidive locale

Récidive

Prostate (F-Choline)

TEP F-Choline

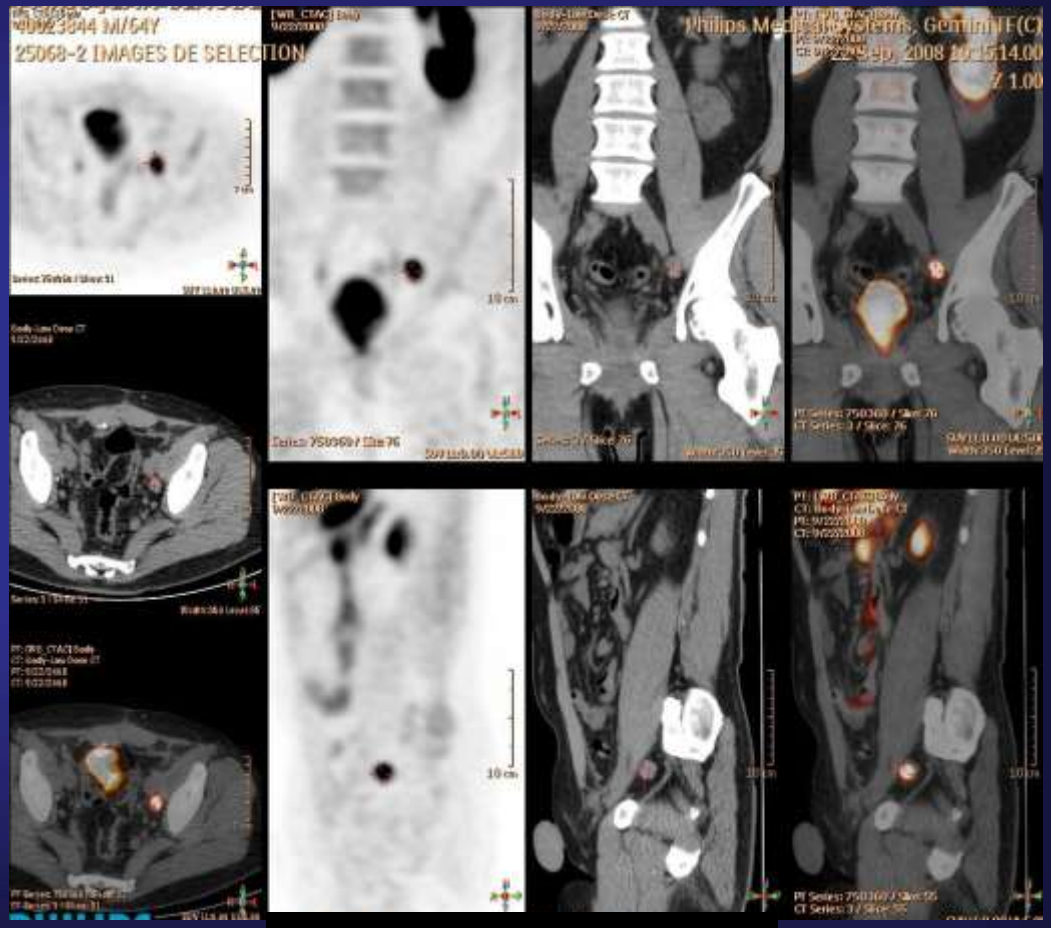

Adénopathie

Récidive

Prostate (F-Choline)

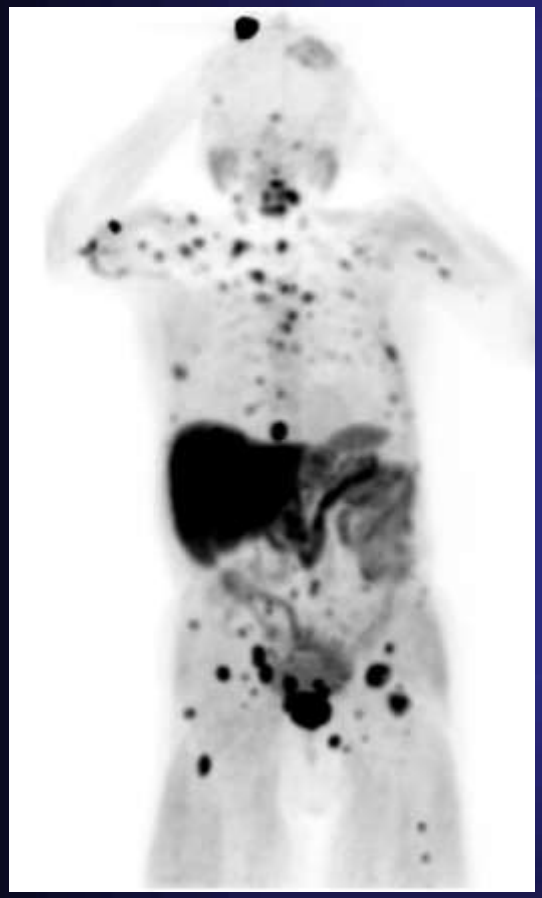

TEP F-Choline

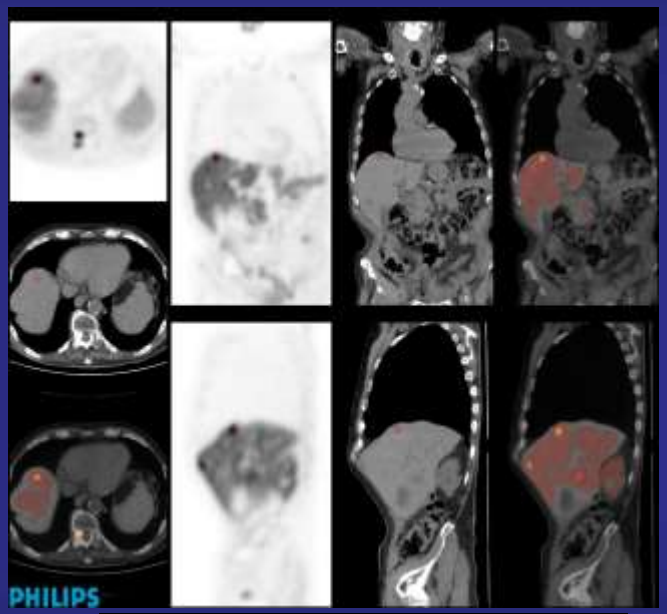

Métastases hépatiques

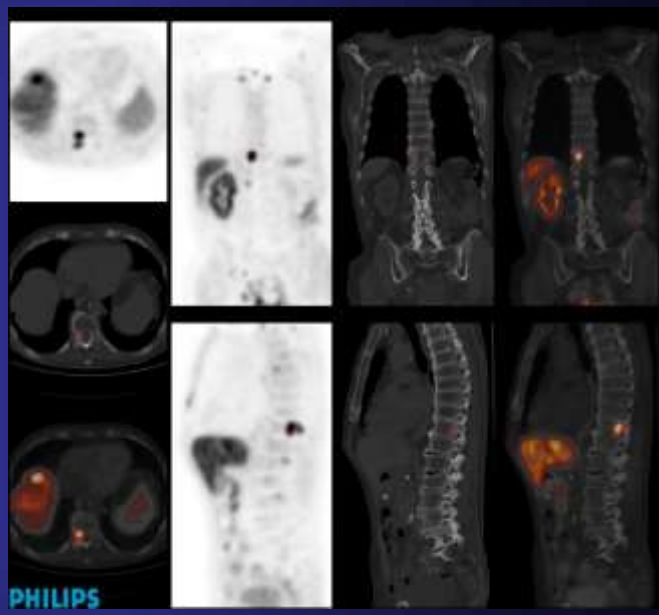

Métastases osseuses

SYNTHESE

- La TEP-FDG doit être réalisée en post-thérapeutique pour:
  - Différencier une masse résiduelle inactive d'une tumeur résiduelle active
  - En cas de ré-ascension inexpliquée des marqueurs biologiques
- Impact clinique important:
  - Découverte plus précoce de la récidive
  - Meilleur bilan d'extension de la récidive en N et M

APPLICATIONS CLINIQUES DE LA TEP

- Diagnostic
- Bilan d'extension
- Récidive

Identification et caractérisation

- Optimisation des champs de radiothérapie
- Évaluation de la réponse aux traitements

Aide et contrôle du traitement

Optimisation des champs de radiothérapie

- Lymphome
- Poumon
- ORL
- Col de l'utérus

Trois situations

- Meilleure sélection des patients du fait d'un meilleur bilan d'extension:
  Meilleures performances diagnostiques pour la détection de M

Trois situations

- Meilleure sélection des patients du fait d'un meilleur bilan d'extension:
  Meilleures performances diagnostiques pour la détection de M

- Meilleure définition des champs pour les aires ganglionnaires du fait d'un meilleur bilan d'extension:
  Meilleures performances diagnostiques pour la détection de N

Contexte clinique:

Patient de 68 ans. Lésion maligne du lobe supérieur droit.

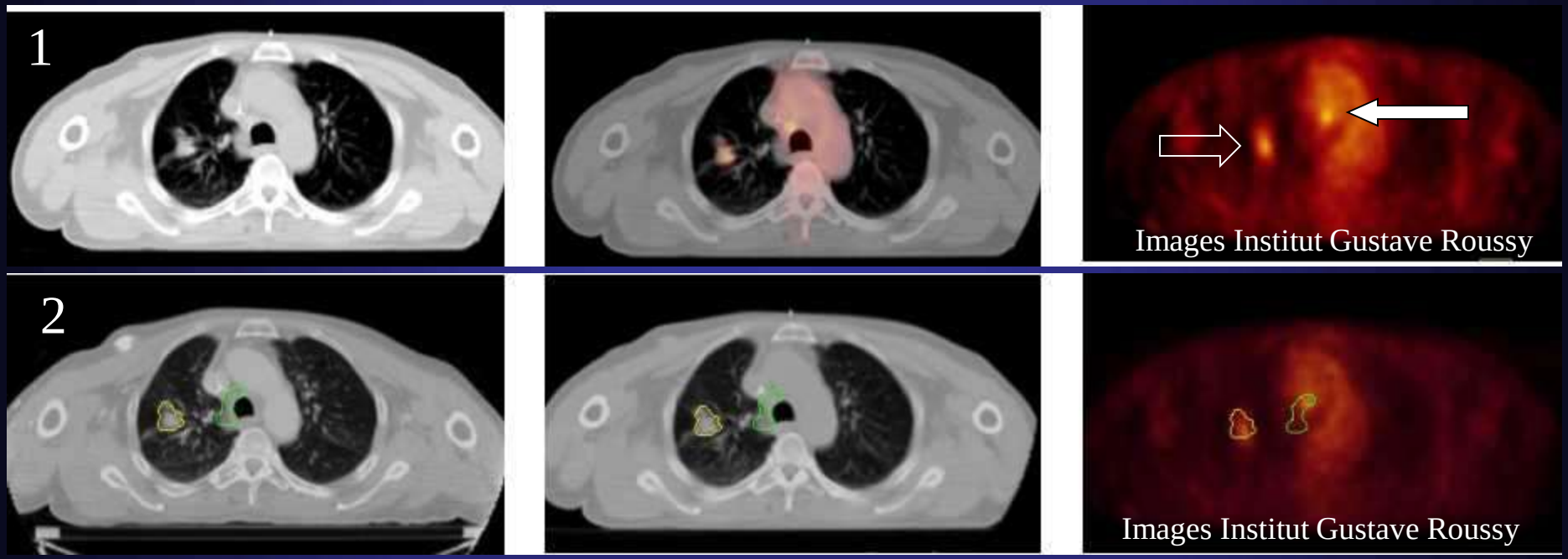

IMAGERIE

Optimisation des champs de radiothérapie

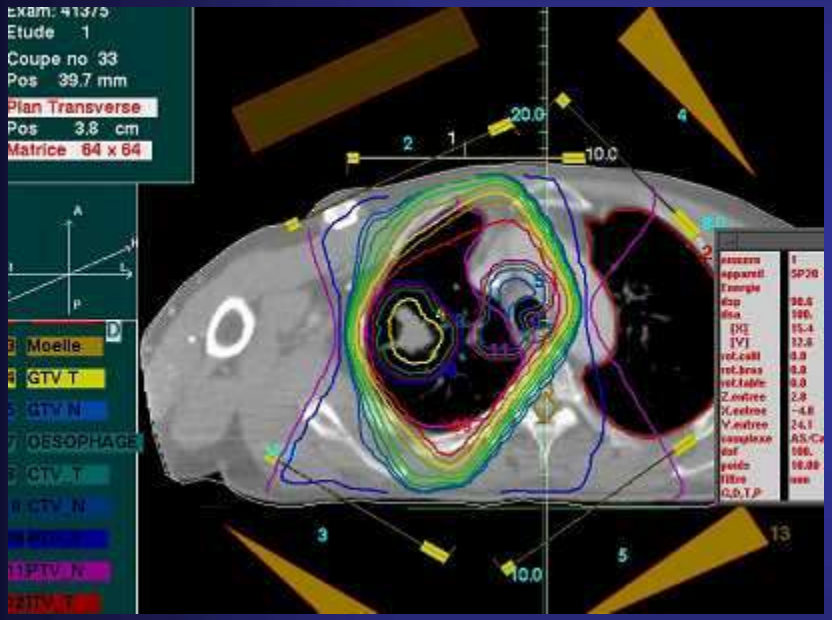

Images Institut Gustave Roussy

Trois situations

- Meilleure sélection des patients du fait d'un meilleur bilan d'extension:

  Meilleures performances diagnostiques pour la détection de M

- Meilleure définition des champs pour les aires ganglionnaires du fait d'un meilleur bilan d'extension:

  Meilleures performances diagnostiques pour la détection de N

- Meilleure définition du GTV ???

  Exemple différenciation:

  - Tumeur
  - Nécrose
  - Trouble de ventilation

IMAGERIE

Optimisation des champs de radiothérapie

Bilan d'une masse pulmonaire droite

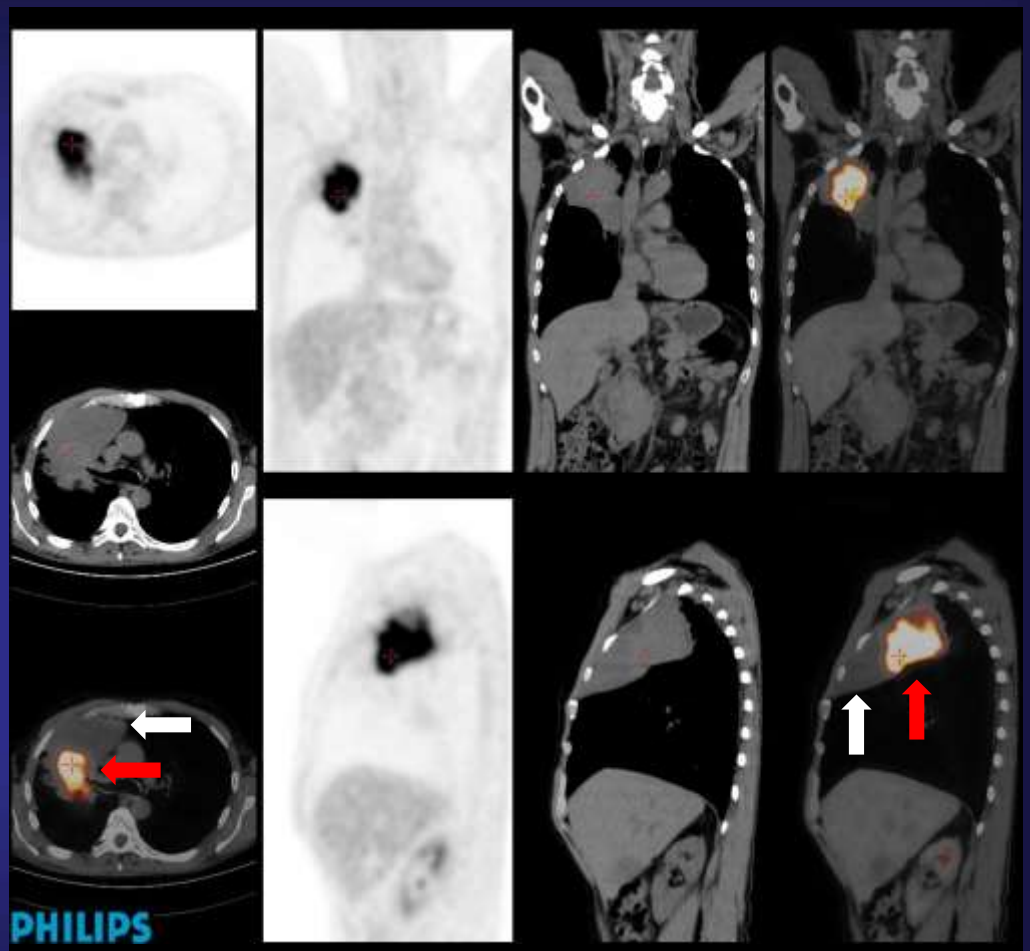

Masse maligne et atélectasie sous-jacente

Intérêt de déterminer le volume métaboliquement actif afin de minimiser le GTV

SYNTHESE

Une réalité pour le N et le M du fait d'un meilleur bilan d'extension

Apport majeur de la TEP pour l'atteinte ganglionnaire

Une voie de recherche clinique active pour le T via la RCMI guidée par les données de la TEP-FDG:

Concept de Biological Target Volume séduisant (BTV)

Mais pas encore de consensus quant à la méthodologie de délimitation du volume cible en TEP

Autres traceurs de la prolifération et de l'hypoxie sont très prometteurs dans ce domaine

Une voie de recherche passionnante pour le T, très prometteuse, mais pas encore un standard

APPLICATIONS CLINIQUES DE LA TEP

- Diagnostic
- Bilan d'extension
- Récidive

Identification et caractérisation

- Optimisation des champs de radiothérapie
- Évaluation de la réponse aux traitements

Aide et contrôle du traitement

EVALUATION DE LA REPONSE THERAPEUTIQUE

- Lymphome
- Poumon
- Sein
- GIST
- Autres: tous cancers hypermétaboliques

Importance capitale d'une imagerie de référence

Rationnel

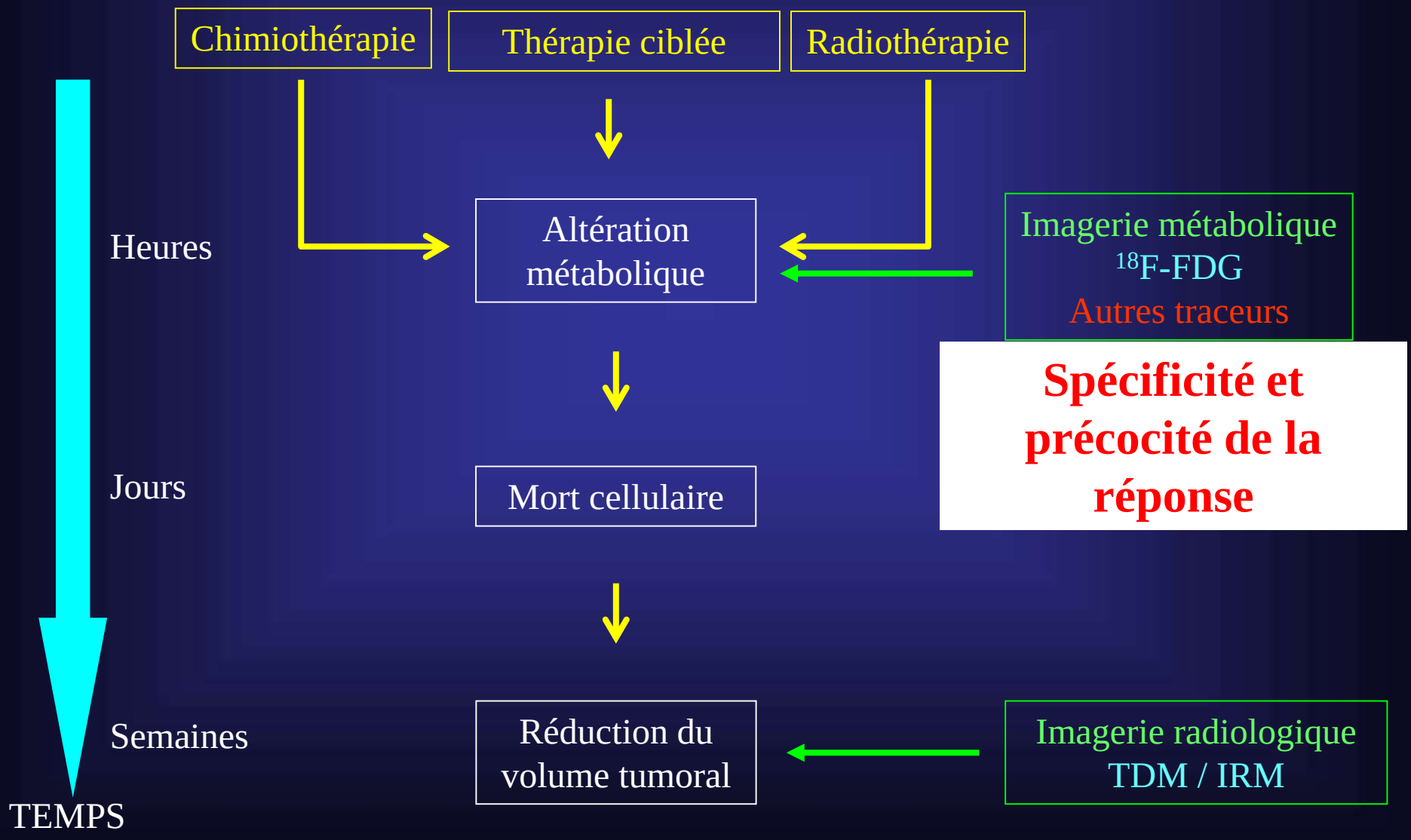
Chimiothérapie
Thérapie ciblée
Radiothérapie
Altération métabolique
Imagerie métabolique
18F-FDG
Autres traceurs
Spécificité et précocité de la réponse
Heures
Jours
Mort cellulaire
Semaines
Réduction du volume tumoral
Imagerie radiologique
TDM / IRM
TEMPS

IMAGERIE

Évaluation thérapeutique

Maladie de Hodgkin

Initial

Évaluation précoce

RC

Lymphome non hodgkinien stade III
Bilan à deux cures

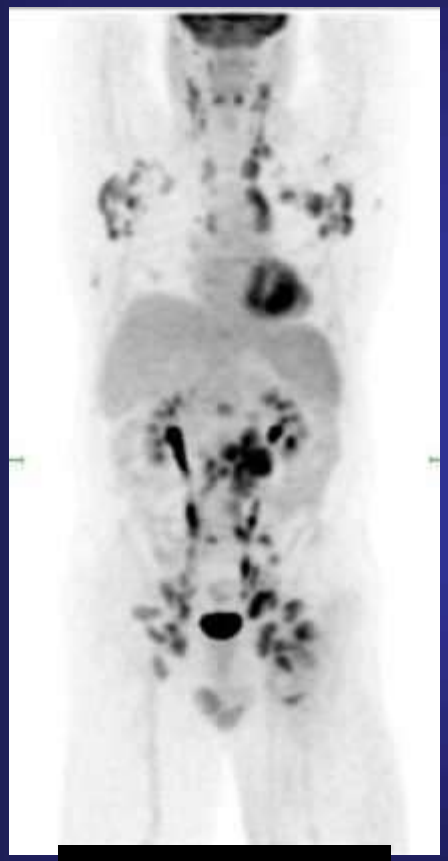

Initial

Évaluation précoce

RC

IMAGERIE

Évaluation thérapeutique

Lymphome non hodgkinien stade IV
Bilan à deux cures

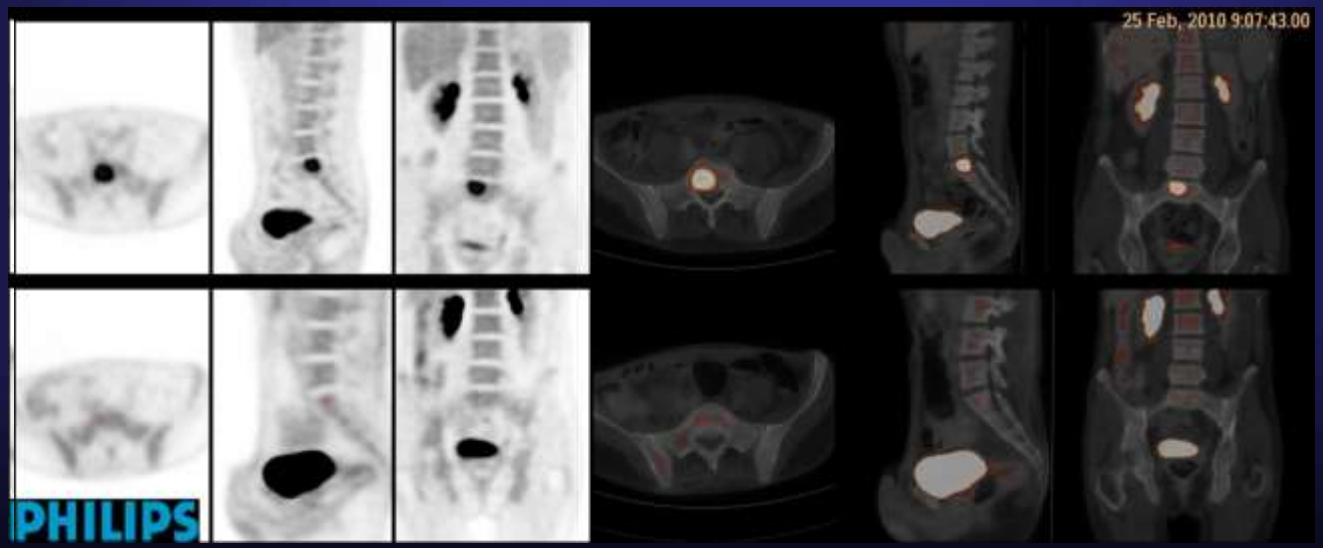

Lymphome non hodgkinien

Évaluation à deux cures

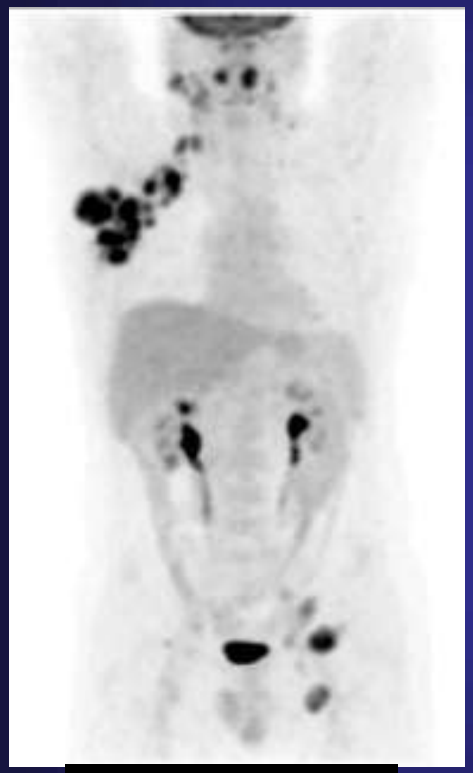

Initial

Évaluation précoce

Lésion résiduelle

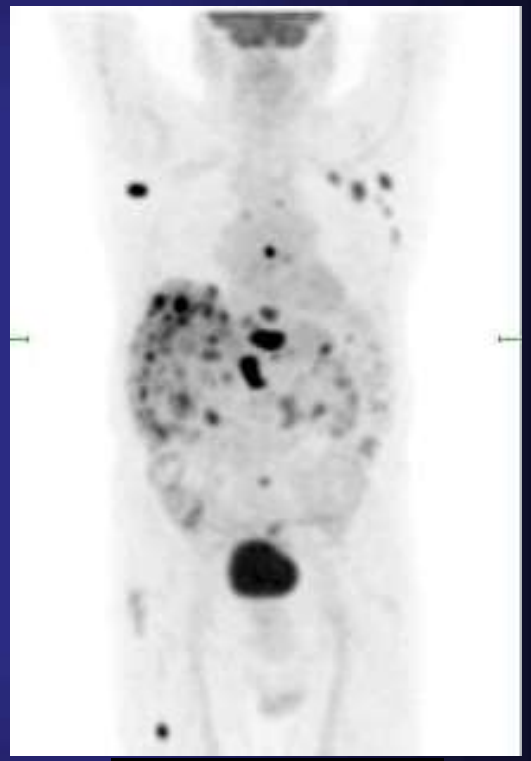

Récidive

IMAGERIE

Évaluation thérapeutique

Carcinome urothélial

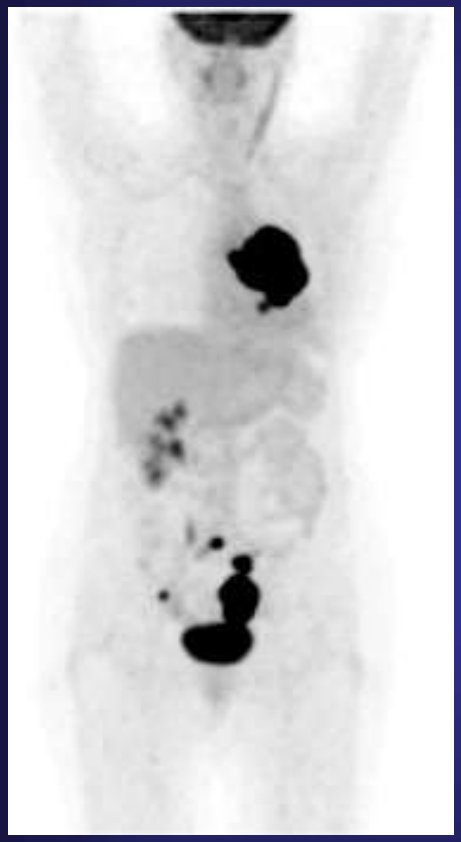

Initial

Efficacité
Lésion
résiduelle

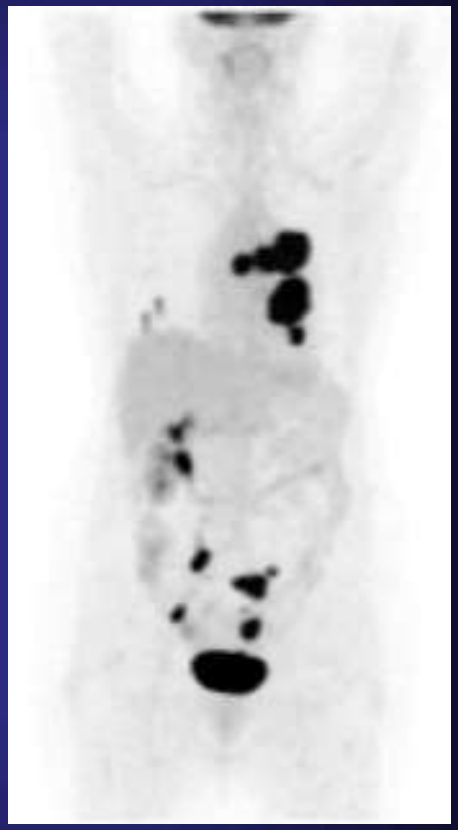

Récidive

Évaluation thérapeutique

Séminome rétropéritonéal

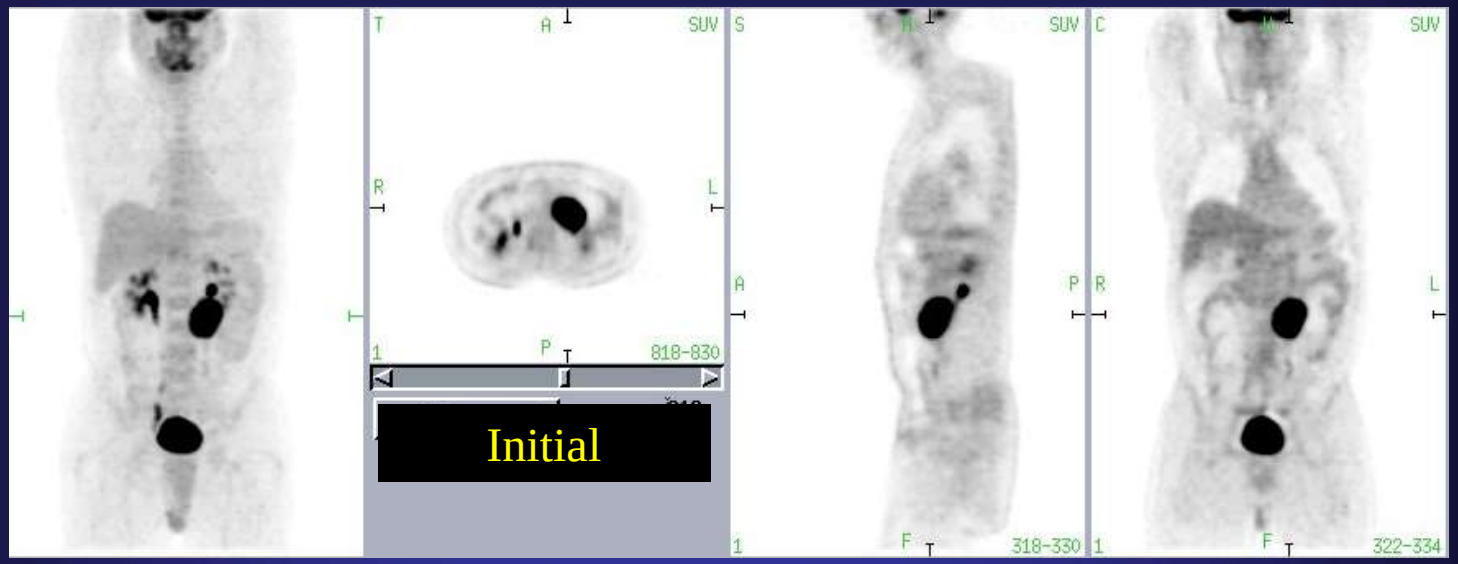

IMAGERIE

Évaluation thérapeutique

Séminome rétropéritonéal

Initial

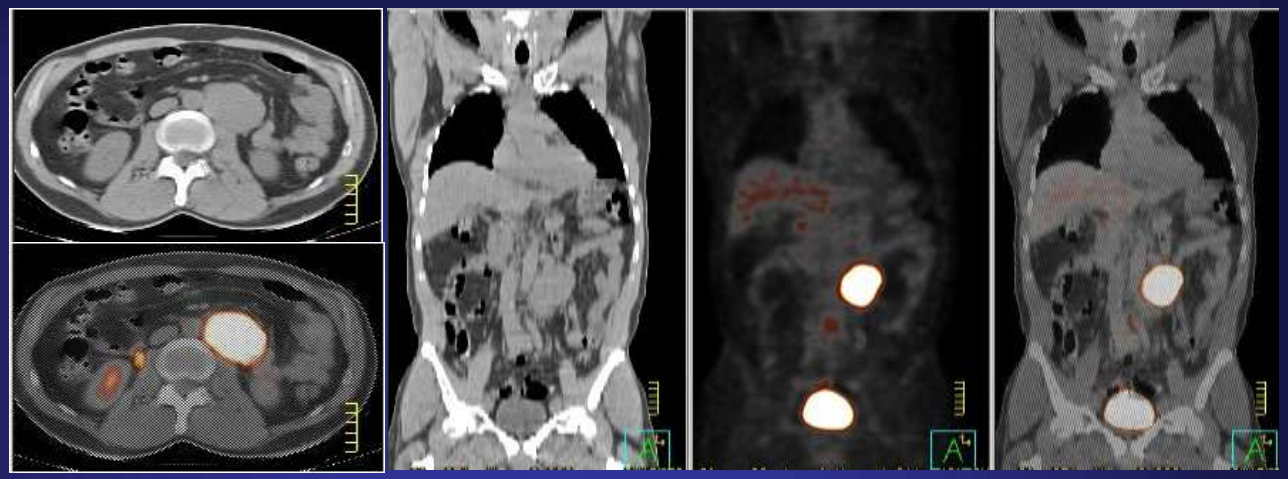

Fin de traitement RC

Masse résiduelle non active

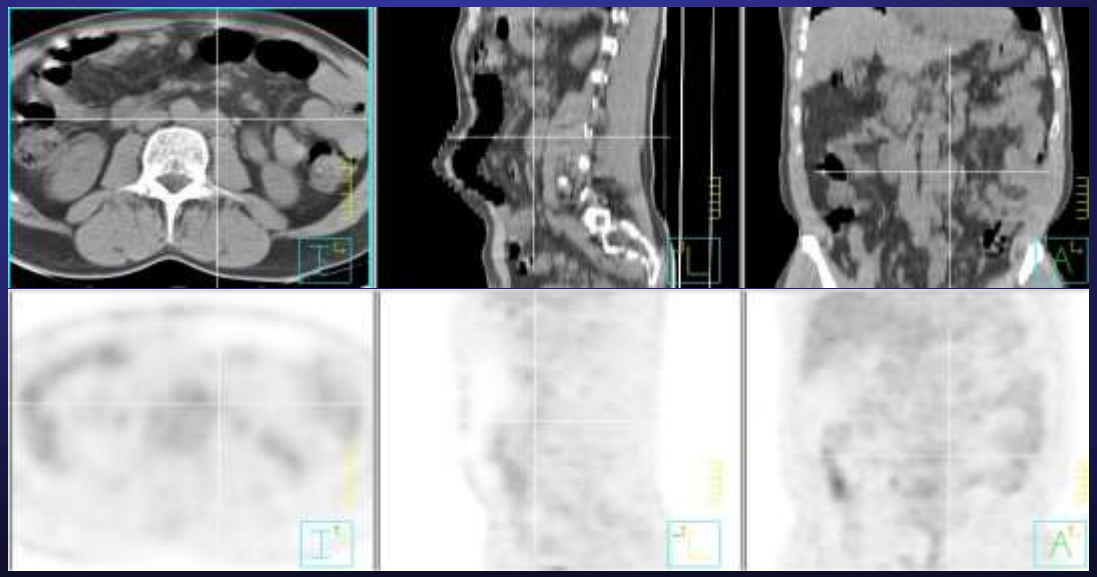

IMAGERIE

Évaluation thérapeutique

SEIN

Patiente née en 1965 (47 ans)
CLI QSE Sein gauche avec marge atteinte, 10N+/10 en rupture capsulaire, RO+ RP+, SBR II, HER2-
Chir 07/2006, 3 FEC 100 + 3 TXT, RTE, HT ; Ré-ascension CA 15.3 10/2007

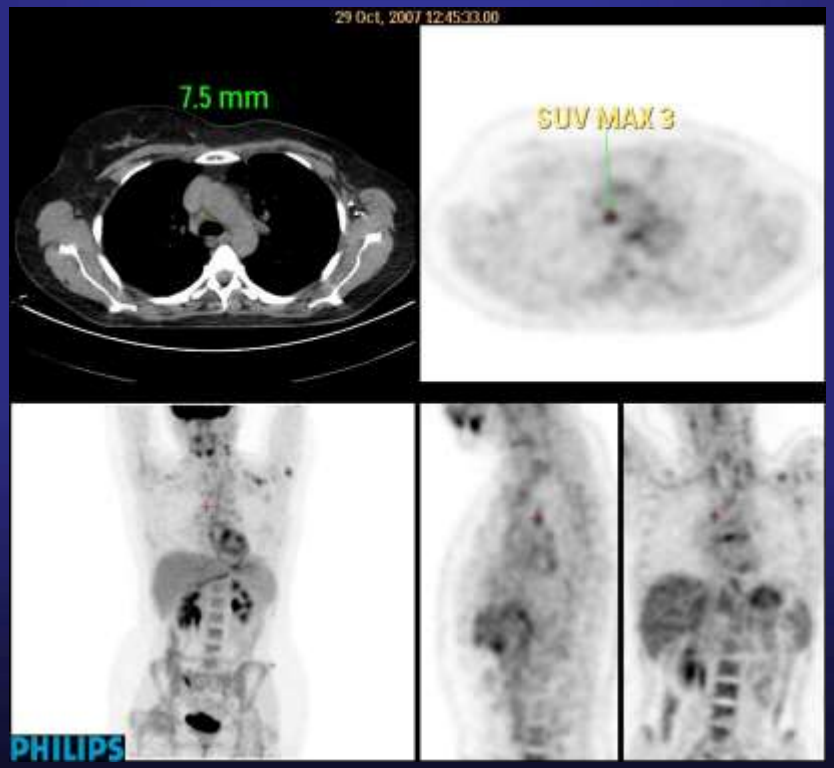

TEP-FDG: Métastatique N

Ces lésions ont été prises pour cibles tant d'un point de vue métabolique que morphologique pour évaluation ultérieure de l'efficacité thérapeutique par TEP-TDM FDG

SEIN

10/2007

03/2008

11/2008

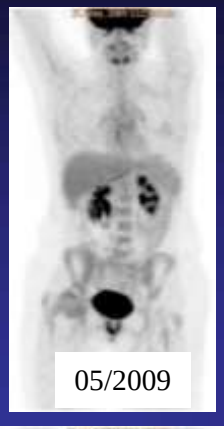
05/2009

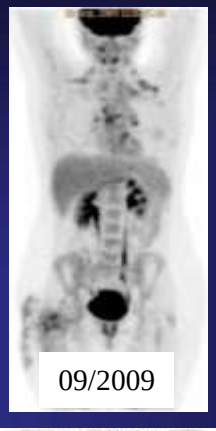
09/2009

01/2010

06/2010

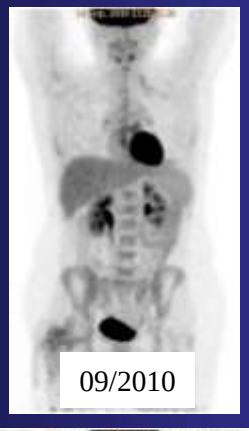
09/2010

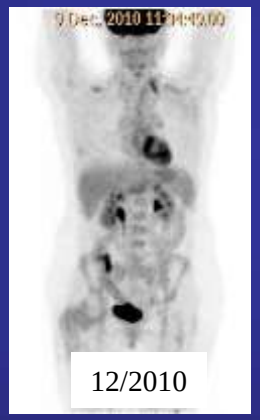
12/2010

03/2011

06/2011

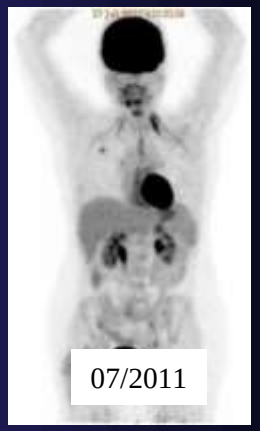
07/2011

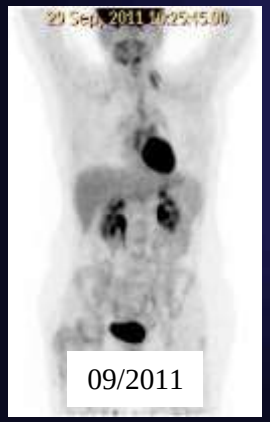
09/2011

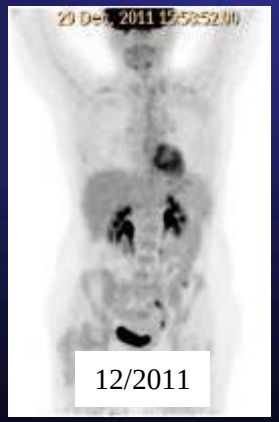
12/2011

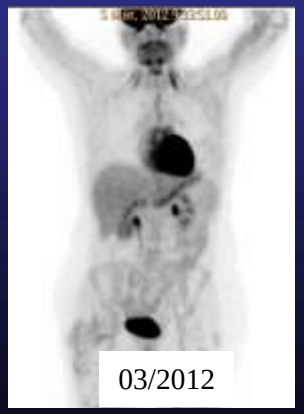
03/2012

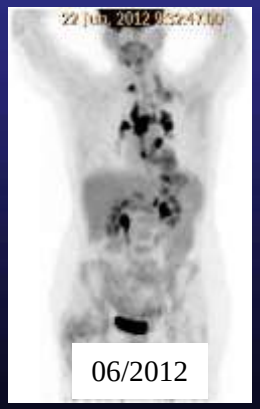
06/2012

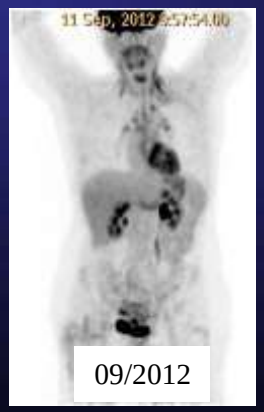
09/2012

IMAGERIE

Évaluation thérapeutique

SEIN

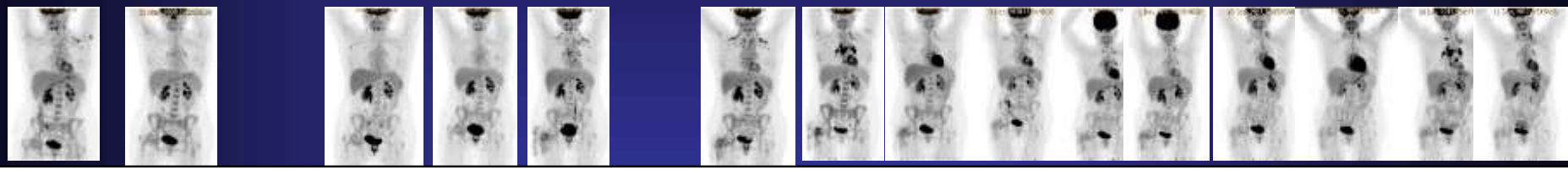

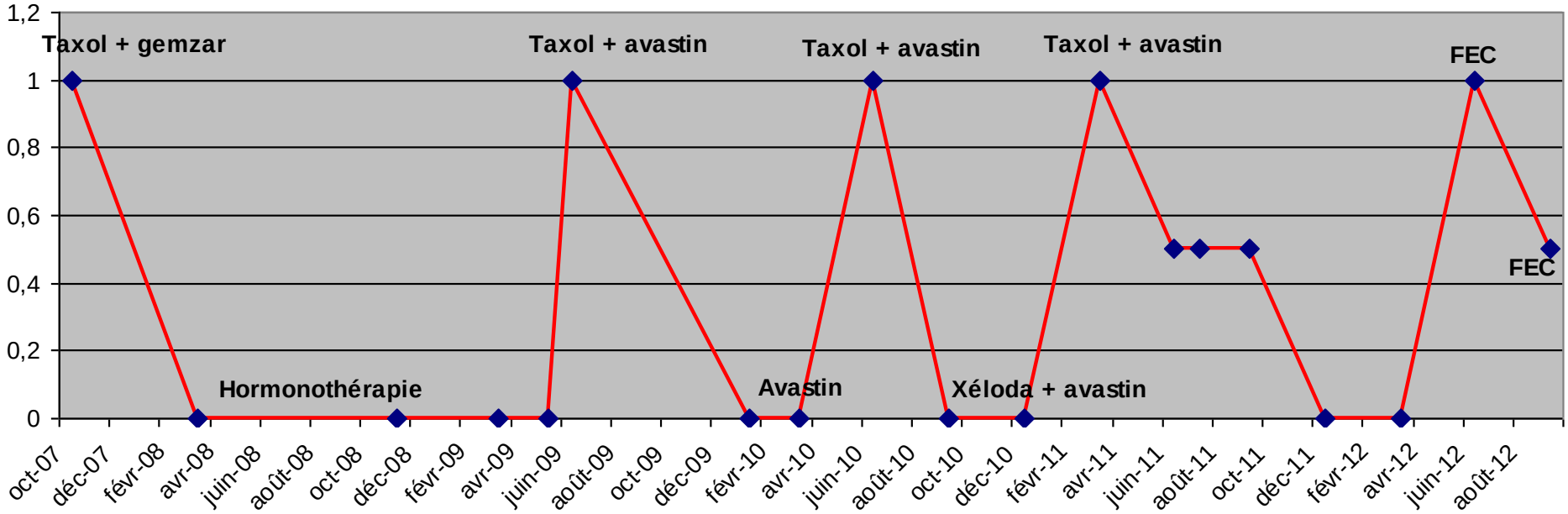

IMAGERIE

Évaluation thérapeutique

The Impact of Positron Emission Tomography (PET) on Expected Management During Cancer Treatment

Cancer 2009; 115(2):410-8

National Oncologic PET Registry.
Hillner et al.

- Monitorage: 10497 TEP (946 centres)
  Monitorage CT (82%), RT (6%); RT-CT (12%) 54% de M+
  IMPACT: 42-47% (26-28% Changement ttt + 16-19% ajustement ttt)

- TEP-TDM par rapport à autres procédures diagnostiques
  IMPACT diagnostique: 91%

SYNTHESE

- Précocité et spécificité des informations métaboliques par rapport aux informations morphologiques (agressivité, différenciation, sélection clonale) et complémentarité des deux informations fournies par la TEP.
- Informations pronostiques additionnelles.
- Nécessité de rigueur et d'harmonisation des pratiques en termes de méthodologie et de critères d'interprétation.
- Impact clinique important:
  - Découverte plus précoce de l'efficacité ou de la résistance d'un traitement
  - Découverte de l'émergence de clones résistants
  - Facteur pronostique indépendant
  - Arguments pour changer précocement de traitement avec gain de temps et économies d'argent et d'effets secondaires.

PLAN

- Principes
- Imagerie
- Thérapie

Thérapie

Cancer différencié de la thyroïde

- Destruction des reliquats après chirurgie pour optimisation du suivi

-Traitement des métastases ganglionnaires ou viscérales

THERAPIE

Cancer thyroïdien

I 131 : 100 mCi

½ vie = 8 jours

Double rayonnement β et γ

<u>Prix: 300 EUROS</u>

Administration à jeun

patient en défreination

THERAPIE

Cancer thyroïdien

Isolement en chambre plombée 4 jours

Tri sélectif des déchets

+

- Bonbons ou citron
- Boissons abondantes
- Facilitateurs du transit (Duphalac) et Colopeg le jeudi soir

THERAPIE

Cancer thyroïdien

WC compartimentés

Recueil et stockage des urines pour décroissance



THERAPIE

Cancer thyroïdien

Mesure du débit résiduel à 1 mètre

Consignes de radioprotection

Prescription de LT4

THERAPIE

Cancer thyroïdien

I 131 100 mCi administration d'emblée après sevrage

TBS en sortie de chambre

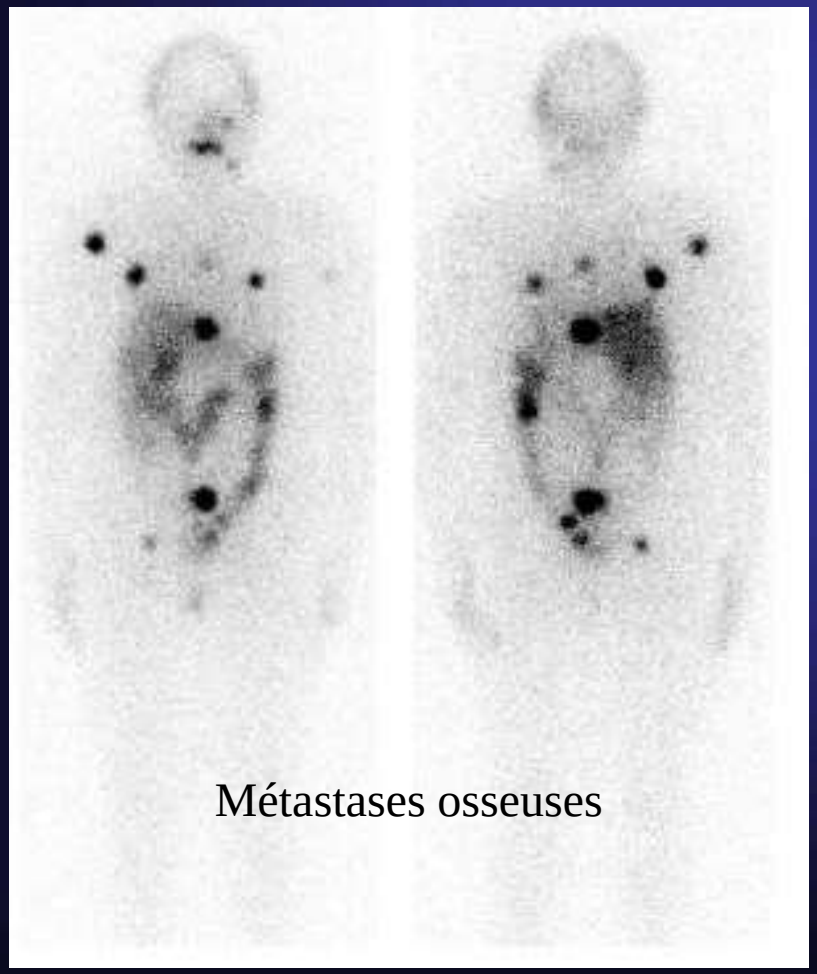

Métastases osseuses

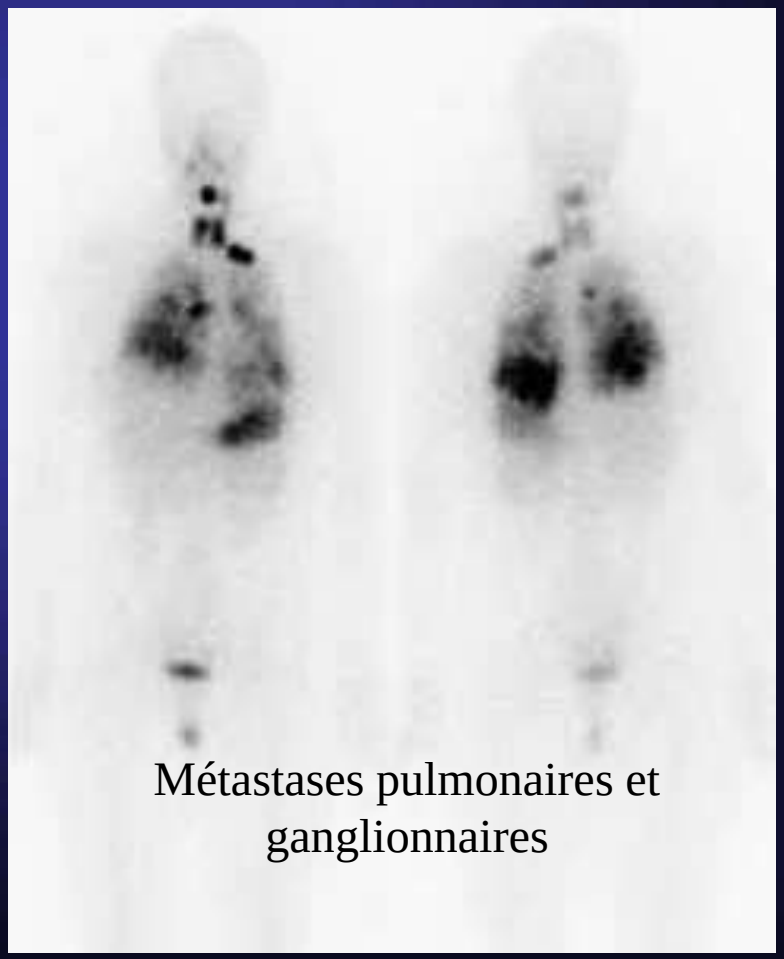

Métastases pulmonaires et ganglionnaires

Traitement palliatif des métastases osseuses hyperalgiques

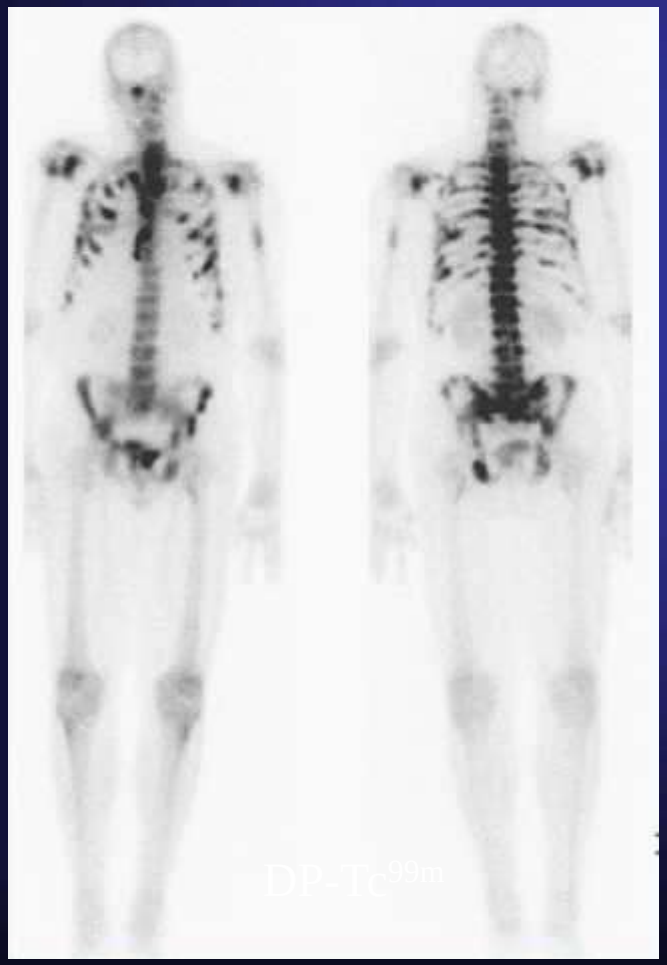

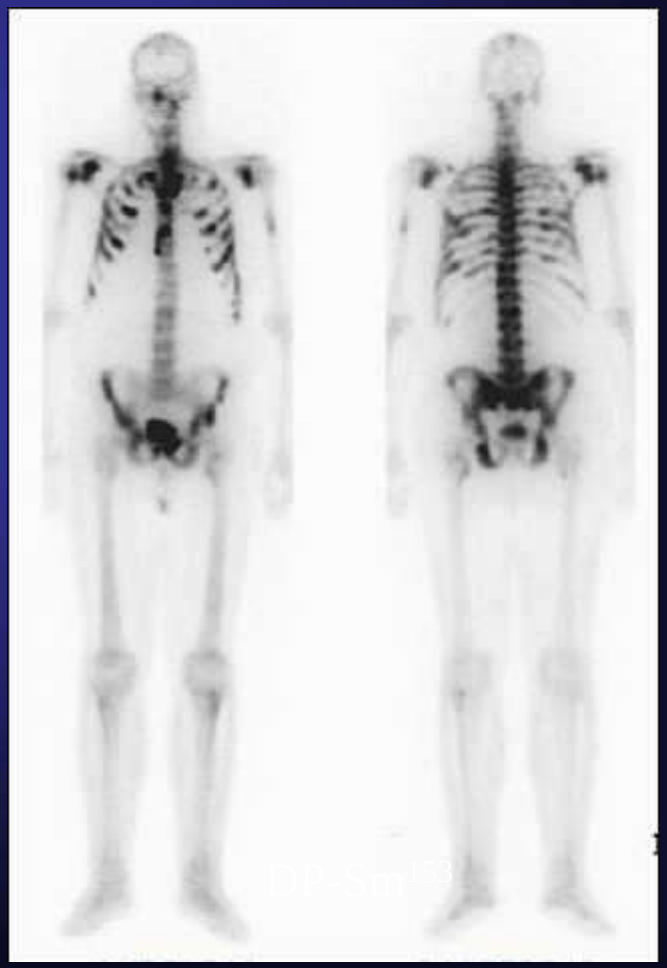

CONCLUSION

CONCLUSION

Des techniques en constante évolution

- Des appareils d'imagerie de plus en plus performants désormais systématiquement hybrides (TEMP-TDM, TEP-TDM et TEP-IRM) fournissant une double information avant tout métabolique mais également morphologique.

- Des radiotraceurs de plus en plus nombreux et spécifiques

- Une intégration progressive dans l'arsenal diagnostique des cliniciens aux cotés des techniques de biologie et de radiologie

CONCLUSION

Des techniques en constante évolution

- Des appareils d'imagerie de plus en plus performants désormais systématiquement hybrides (TEMP-TDM, TEP-TDM et TEP-IRM) fournissant une double information avant tout métabolique mais également morphologique.

- Des radiotraceurs de plus en plus nombreux et spécifiques

- Une intégration progressive dans l'arsenal diagnostique des cliniciens aux cotés des techniques de biologie et de radiologie

CONCLUSION

Des techniques en constante évolution

- Des appareils d'imagerie de plus en plus performants désormais systématiquement hybrides (TEMP-TDM, TEP-TDM et TEP-IRM) fournissant une double information avant tout métabolique mais également morphologique.

- Des radiotraceurs de plus en plus nombreux et spécifiques

- Une intégration progressive dans l'arsenal diagnostique des cliniciens aux cotés des techniques de biologie et de radiologie

CONCLUSION

- Place majeure de la médecine nucléaire dans la prise en charge des cancers sur le plan diagnostique et thérapeutique.

- 365 000 nouveaux cas de cancers chaque année.

- Importance des bonnes relations entre les deux spécialités
  - complémentarité bien plus que concurrence
  - justification des examens d'imagerie
  - RCP d'imagerie

CONCLUSION

- Place majeure de la médecine nucléaire dans la prise en charge des cancers sur le plan diagnostique et thérapeutique.

- 365 000 nouveaux cas de cancers chaque année (1000/jour).

- Importance des bonnes relations entre les deux spécialités
  - complémentarité bien plus que concurrence
  - justification des examens d'imagerie
  - RCP d'imagerie

CONCLUSION

- Place majeure de la médecine nucléaire dans la prise en charge des cancers sur le plan diagnostique et thérapeutique.

- 365 000 nouveaux cas de cancers chaque année.

- Importance des bonnes relations entre les deux spécialités
  - complémentarité bien plus que concurrence
  - justification des examens d'imagerie
  - RCP d'imagerie

Merci pour votre attention

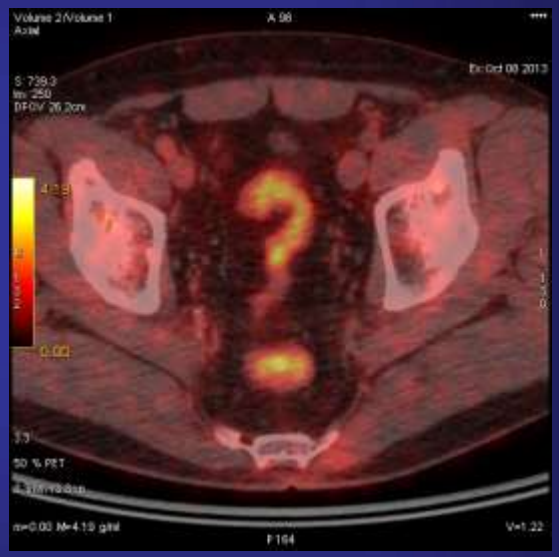

Des questions peut-être?