

NEURO ANATOMIE

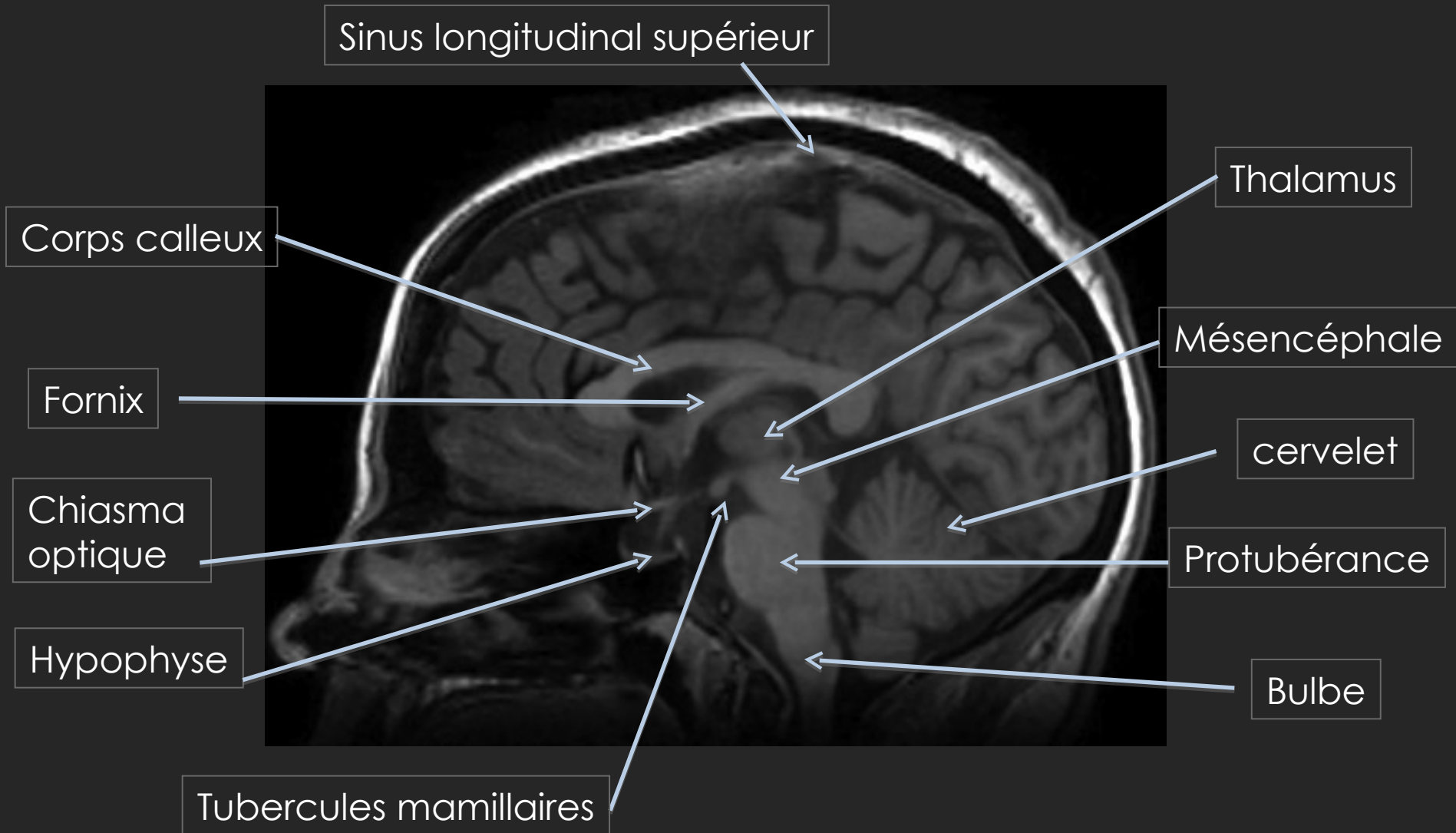
Marion Teulier, Mathilde Salmon

Dr Nadya Pyatigorskaya

Service neuroradiologie diagnostique et fonctionnelle, Pr Dormont

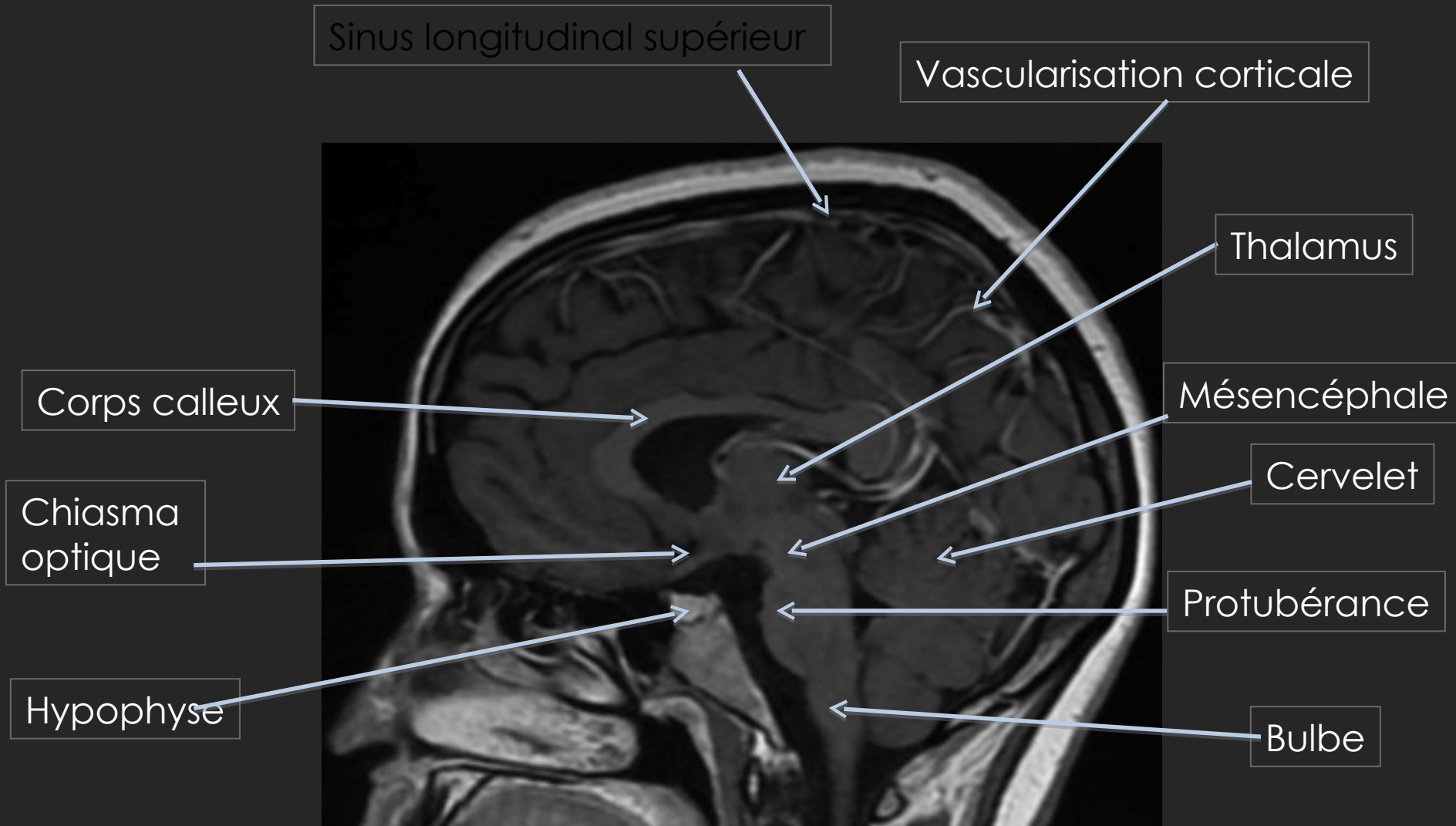
IRM (T1) NON INJECTÉE

COUPE SAGITTALE MEDIANE



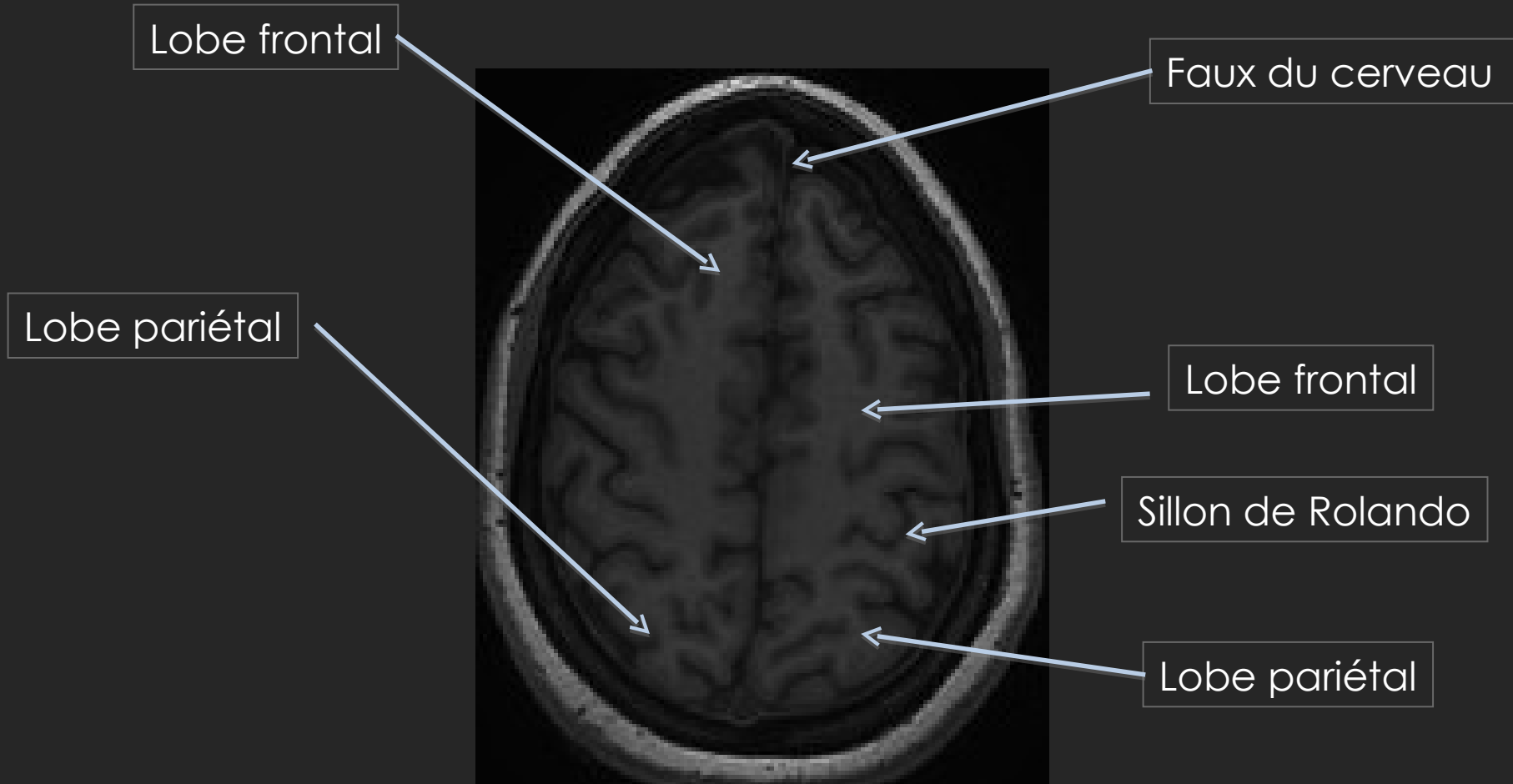
IRM (T1) INJECTÉ (GADOLINIUM)

COUPE SAGITTALE MEDIANE



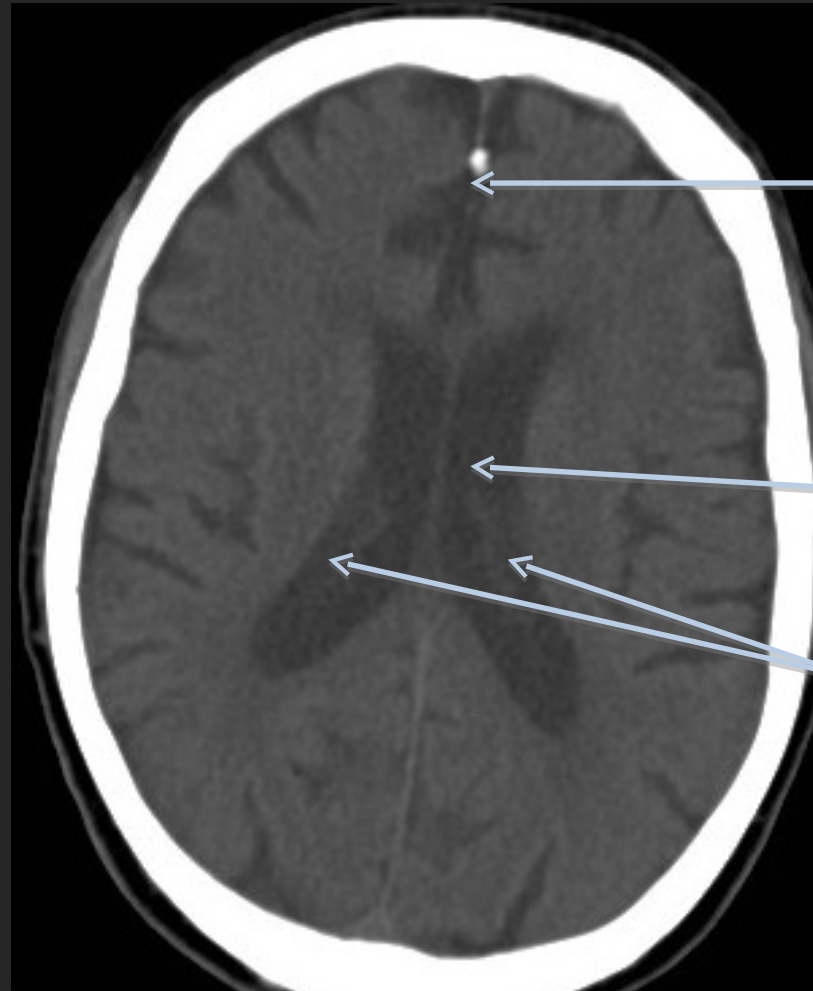
IRM (T1) NON INJECTÉ

COUPE AXIALE



TDM NON INJECTÉE

COUPE AXIALE



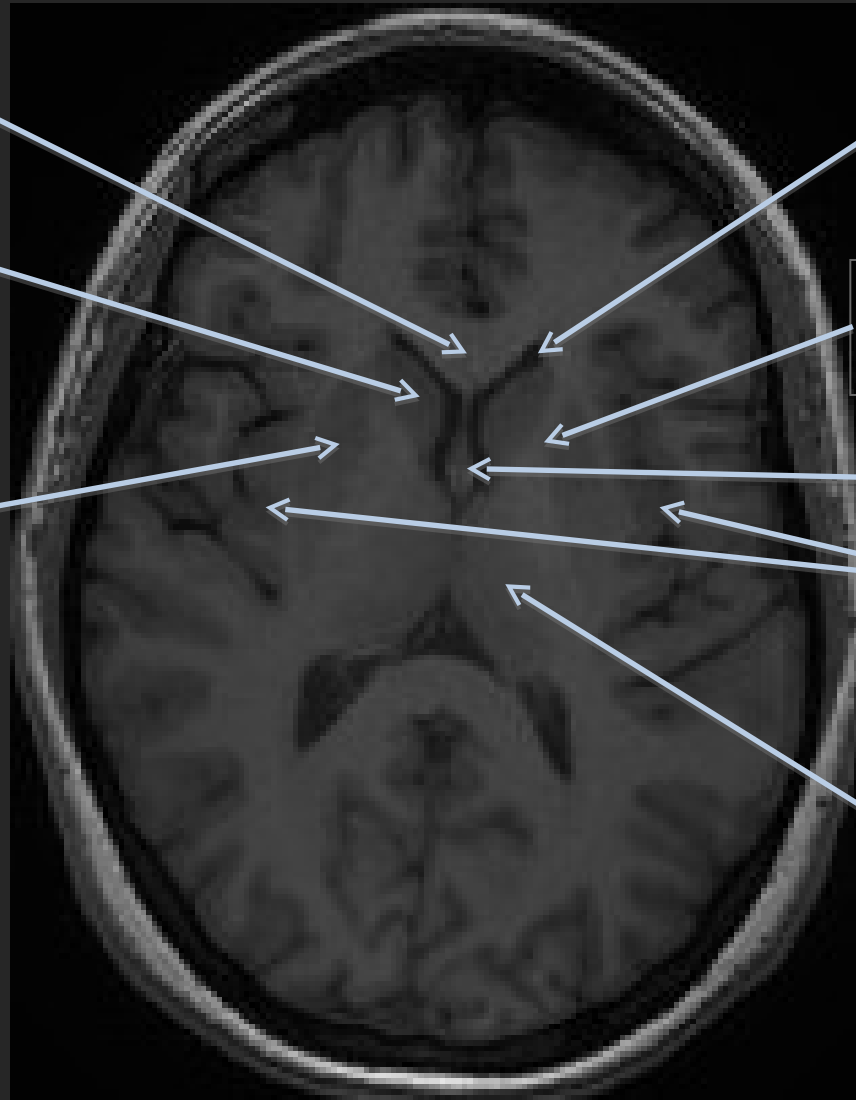Faux du cerveau

Ventricule latéral gauche

Plexus choroïdes

IRM (T1) NON INJECTÉ

COUPE AXIALE



Genou du
corps calleux

Tête du noyau
caudé

Noyau lenticulaire
droit

Corne frontale du
ventricule latéral
gauche

Bras antérieur de la
capsule interne gauche

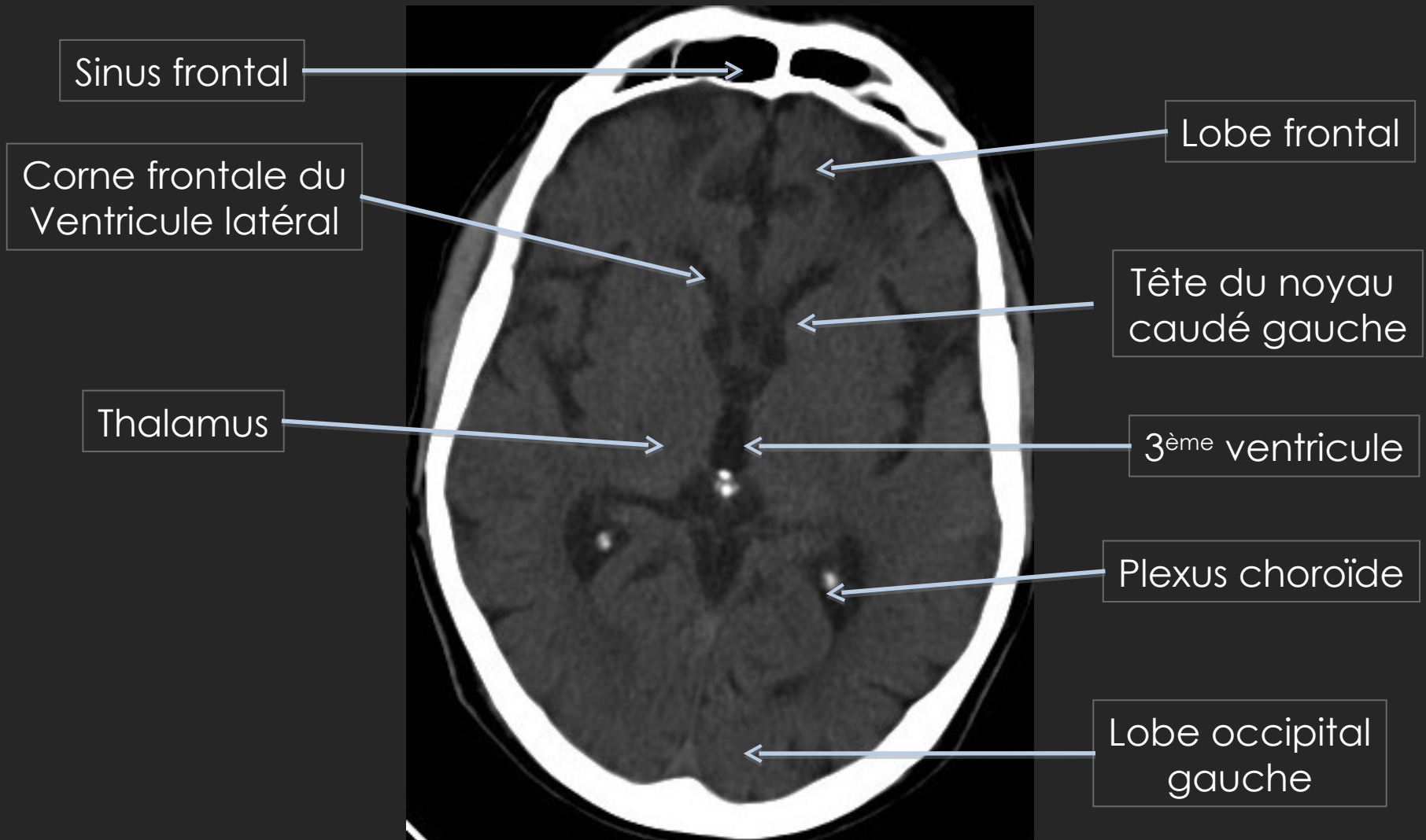
Colonne du fornix

Insula

Thalamus

TDM NON INJECTÉ

COUPE AXIALE



IRM (T2) NON INJECTÉE

COUPE CORONALE

Ventricule latéral droit

3^{ème} ventricule

Noyau lenticulaire

Hippocampe droit

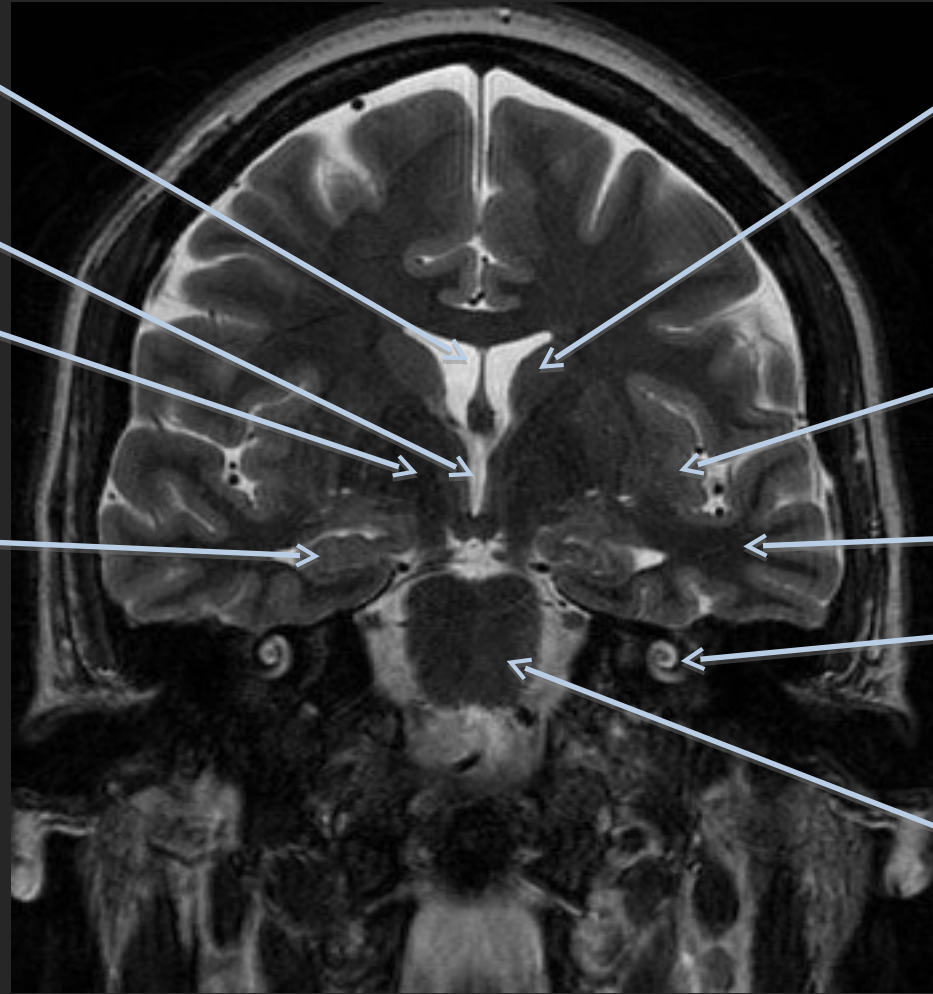
Noyau caudé gauche

Insula

Lobe temporal gauche

Cochlée gauche

Protubérance



IRM (T1) INJECTÉE COUPE CORONALE

Ventricule latéral droit

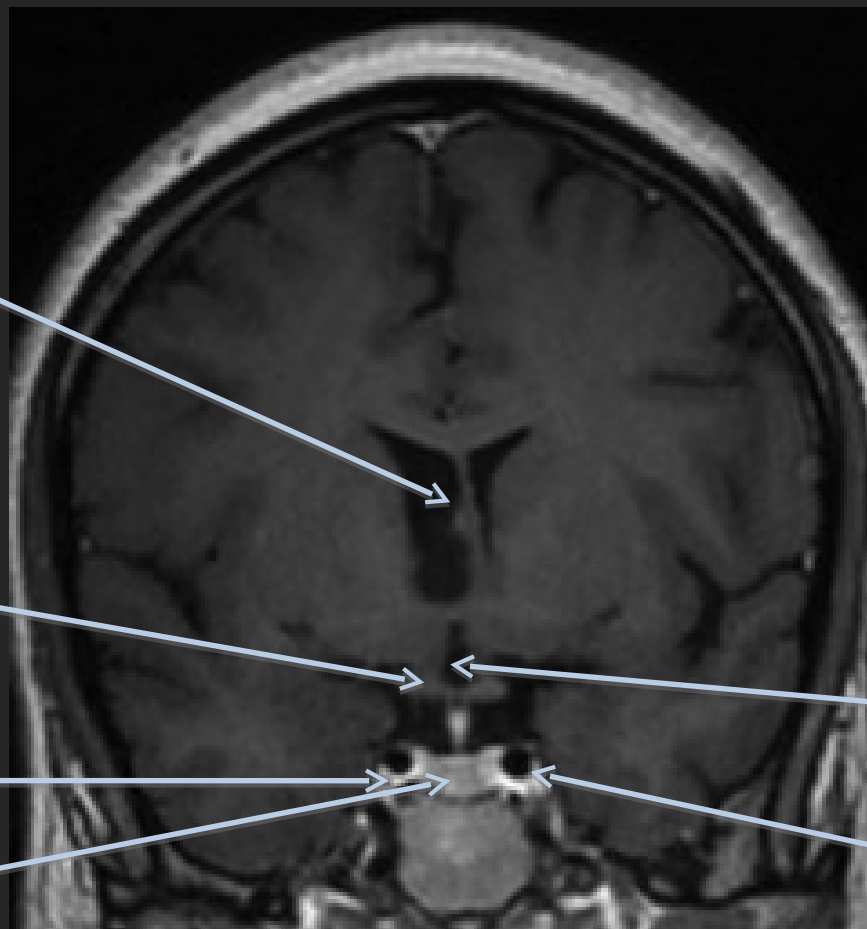
Chiasma optique

Sinus caverneux

Hypophyse

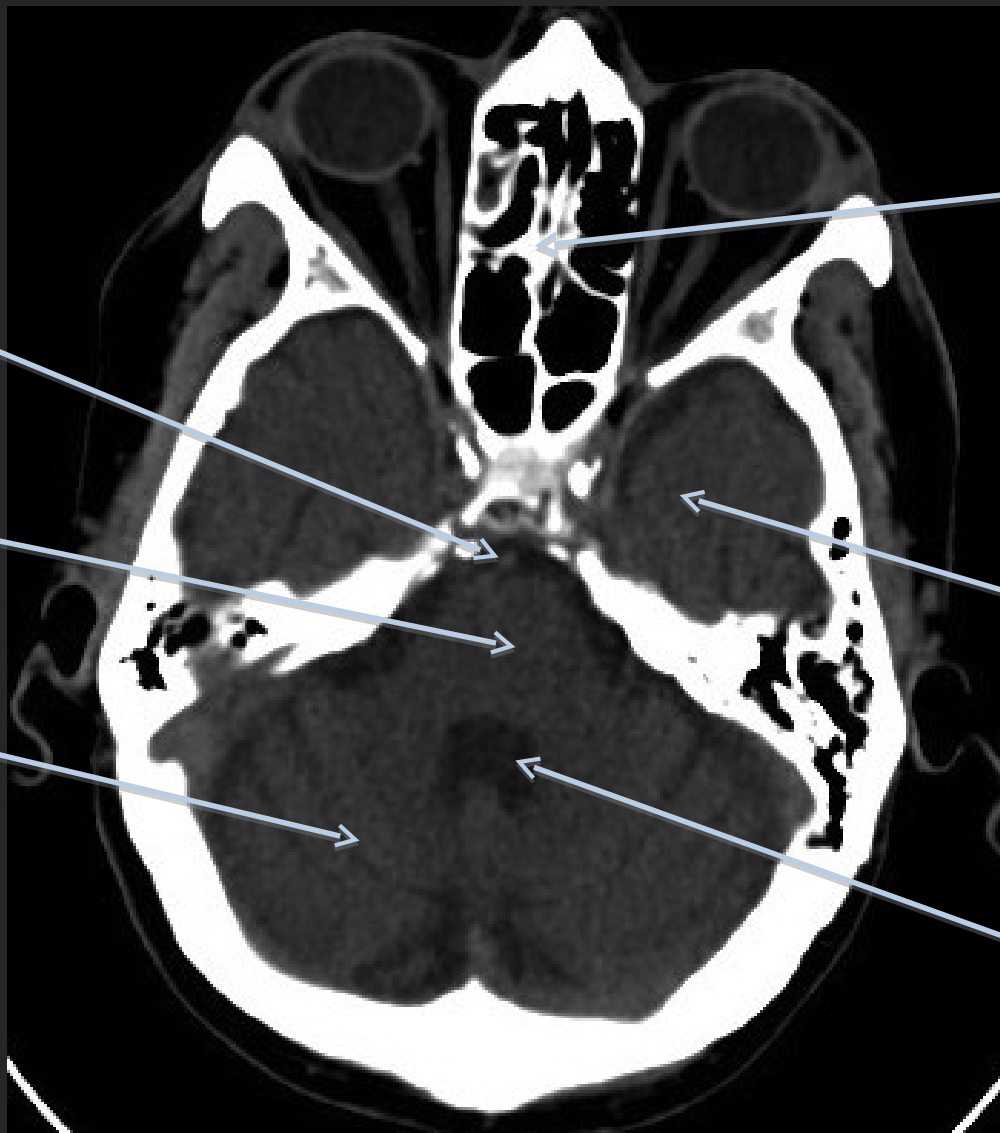3^{ème} ventricule

Carotide gauche



TDM, NON INJECTÉ

COUPE AXIALE



Tronc basilaire

Protubérance

Cervelet

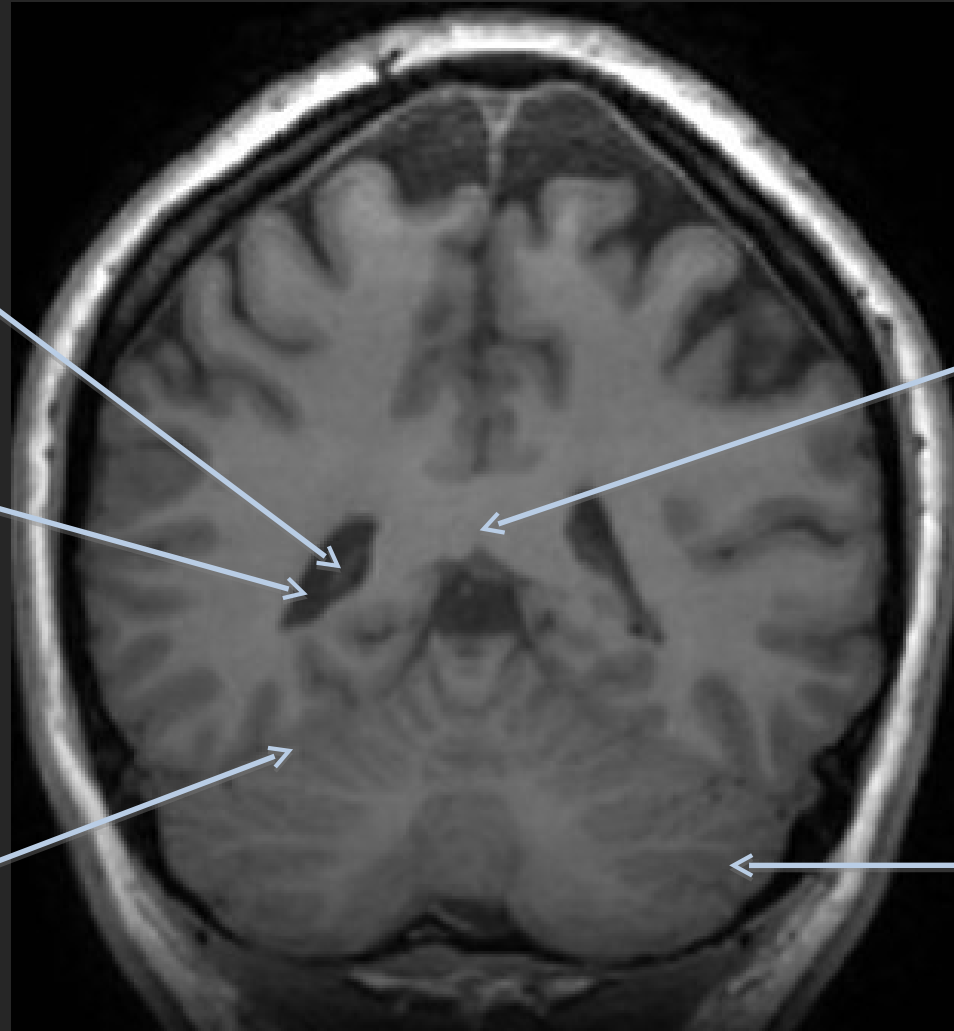
Ethmoïde

Lobe temporal
gauche

4^{ème} ventricule

IRM (T1) NON INJECTÉE

COUPE CORONALE



Plexus choroïde

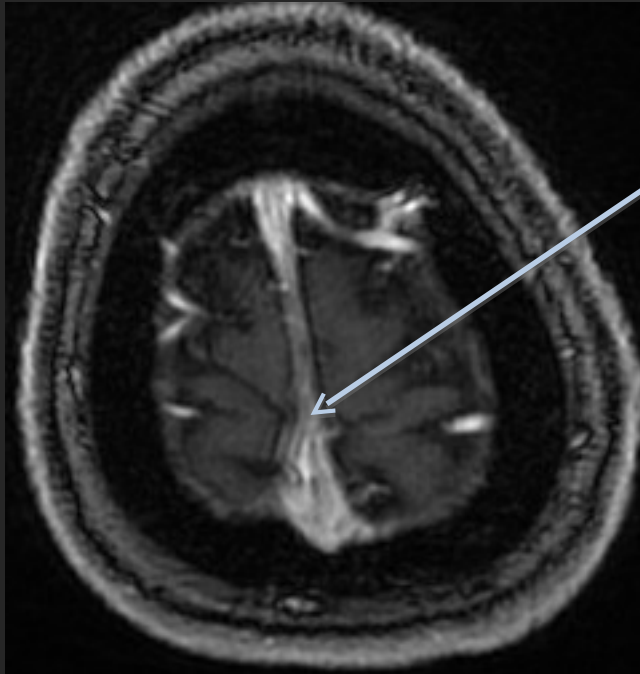
Splénium du
corps calleux

Ventricule latéral
droit

Hémisphère
cérébelleux
gauche

Tente du cervelet

IRM (T1) INJECTÉ (GADOLINIUM) COUPES AXIALES

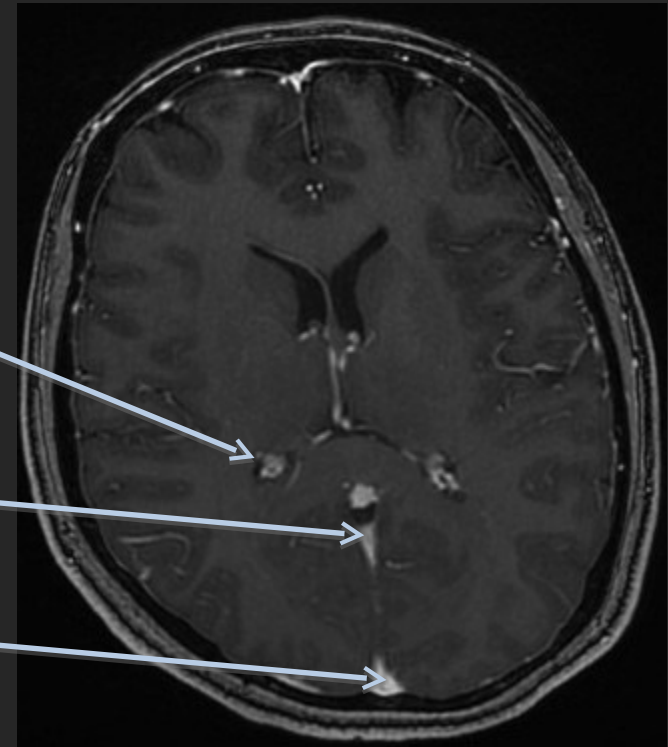


Sinus longitudinal supérieur

Plexus choroïde

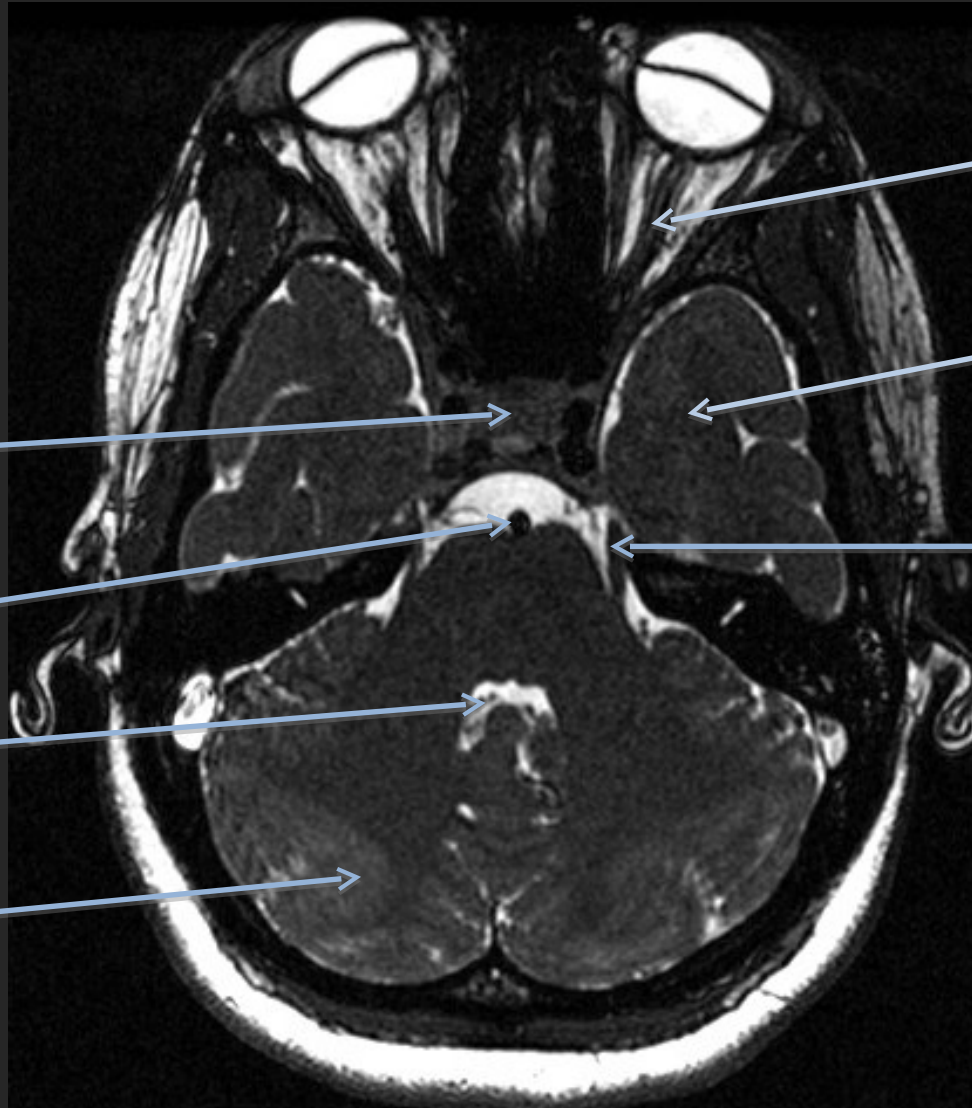
Sinus longitudinal inférieur

Sinus longitudinal supérieur



IRM T2 HAUTE RESOLUTION

COUPE AXIALE



Sinus caverneux

Tronc basilaire

4^{ème} ventricule

Cerebellum

Nerf optique

Lobe temporal gauche

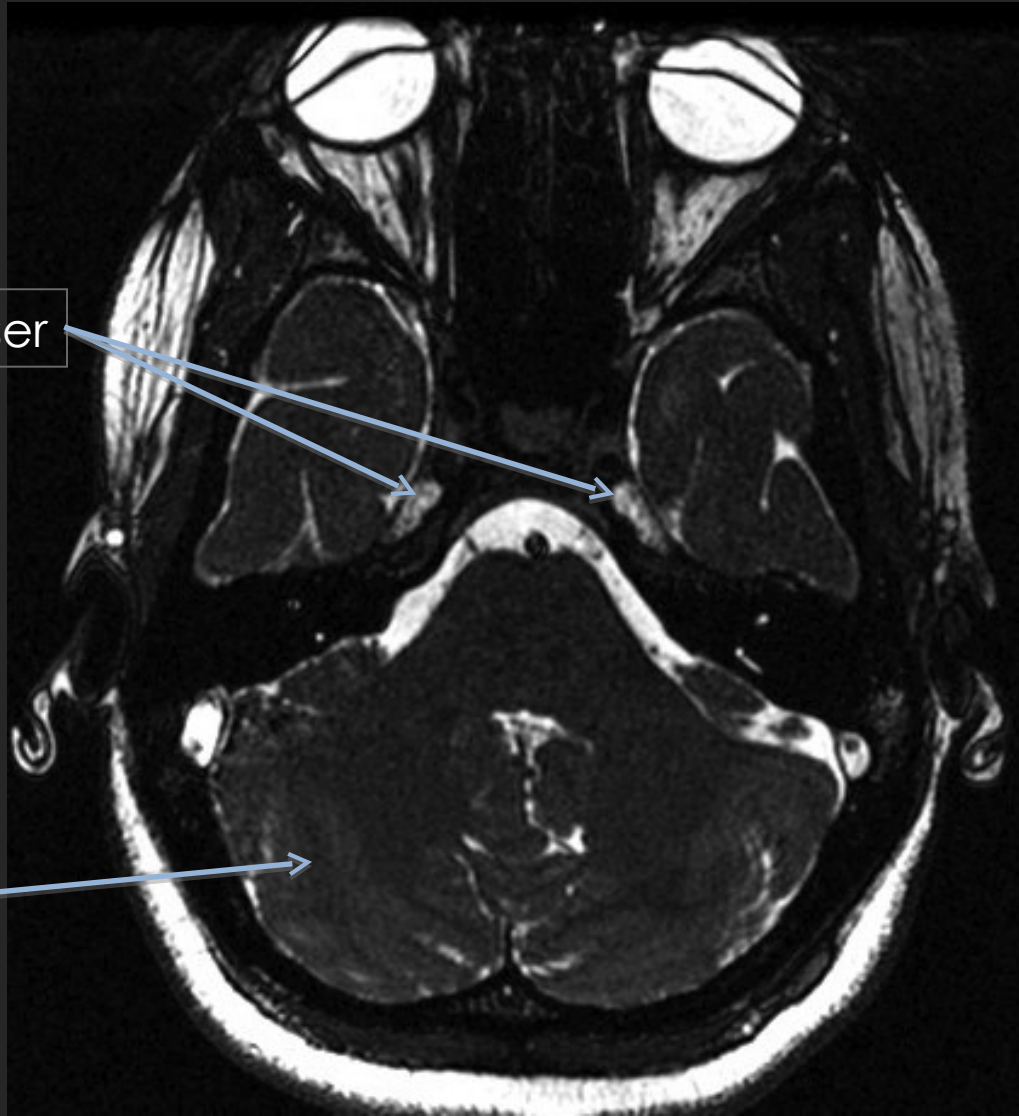
Nerf trijumeau (V)

IRM T2 HAUTE RESOLUTION

COUPE AXIALE

Ganglions de Gasser

Hémisphère
cérébelleux



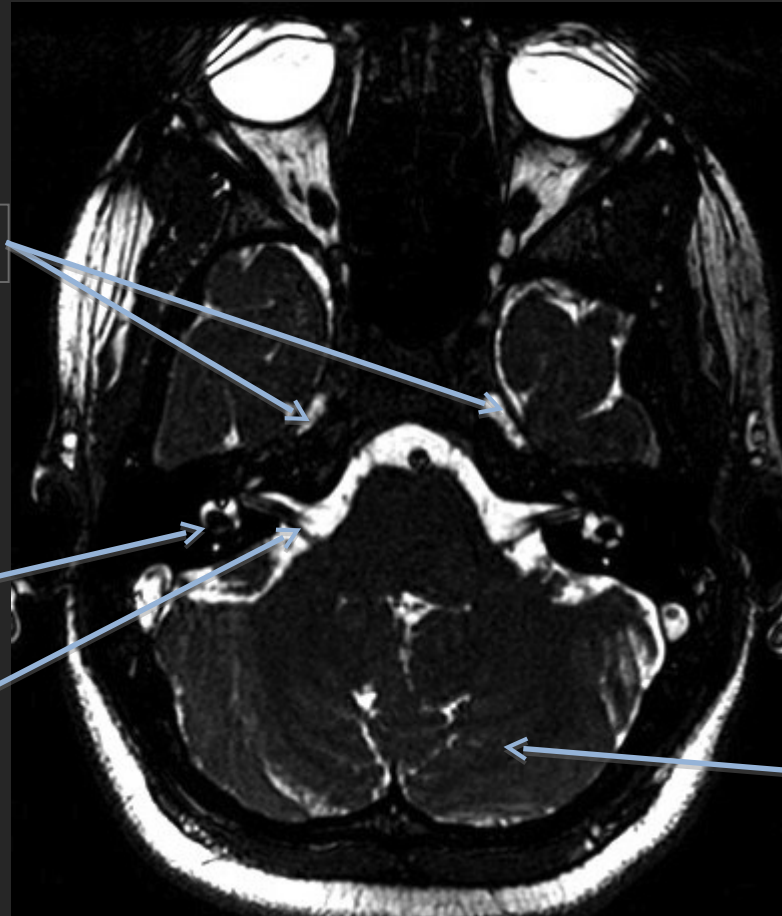
IRM IRM T2 HAUTE RESOLUTION

COUPE AXIALE

Ganglions de Gasser

Vestibule

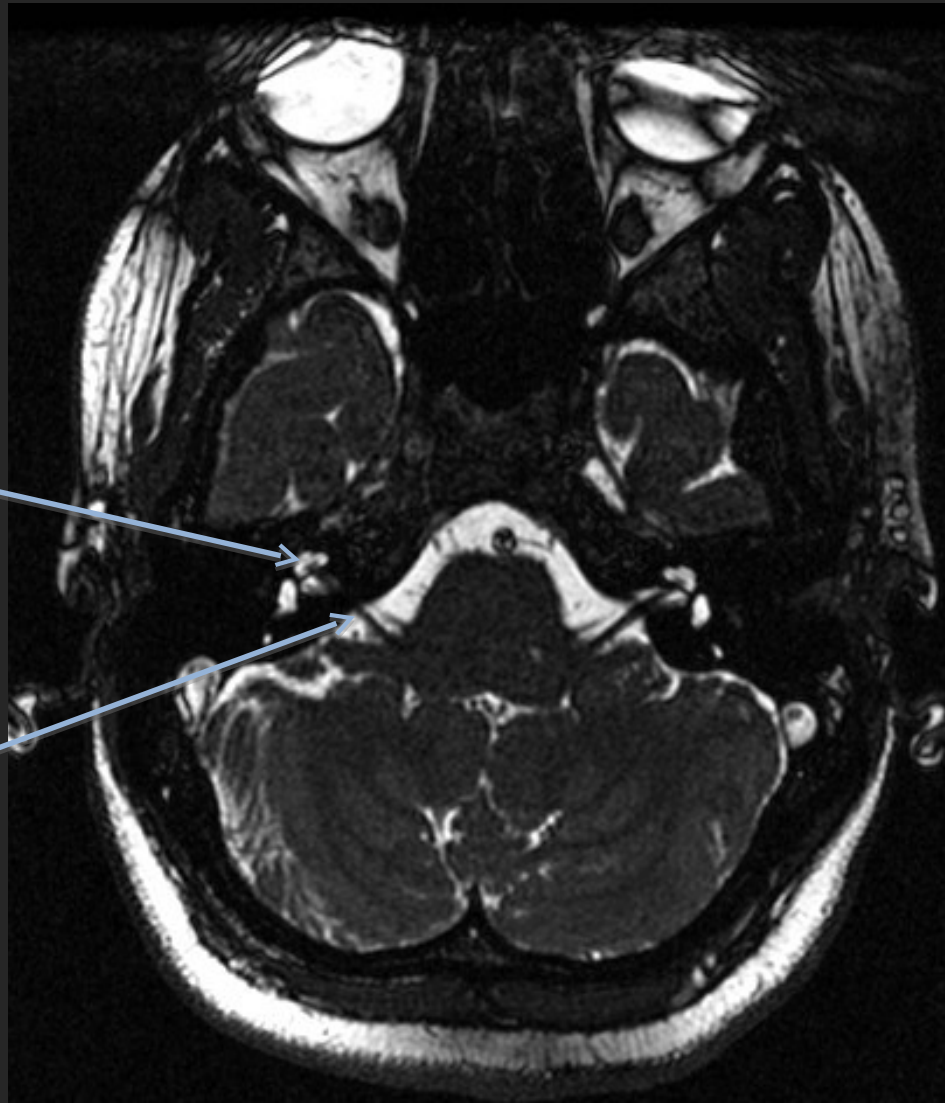
Paquet
acoustico-
facial (VII, VIII)




Cerebellum

IRM T2 HAUTE RESOLUTION

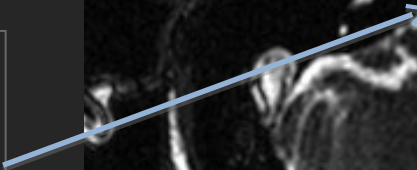
COUPE AXIALE



Cochlée

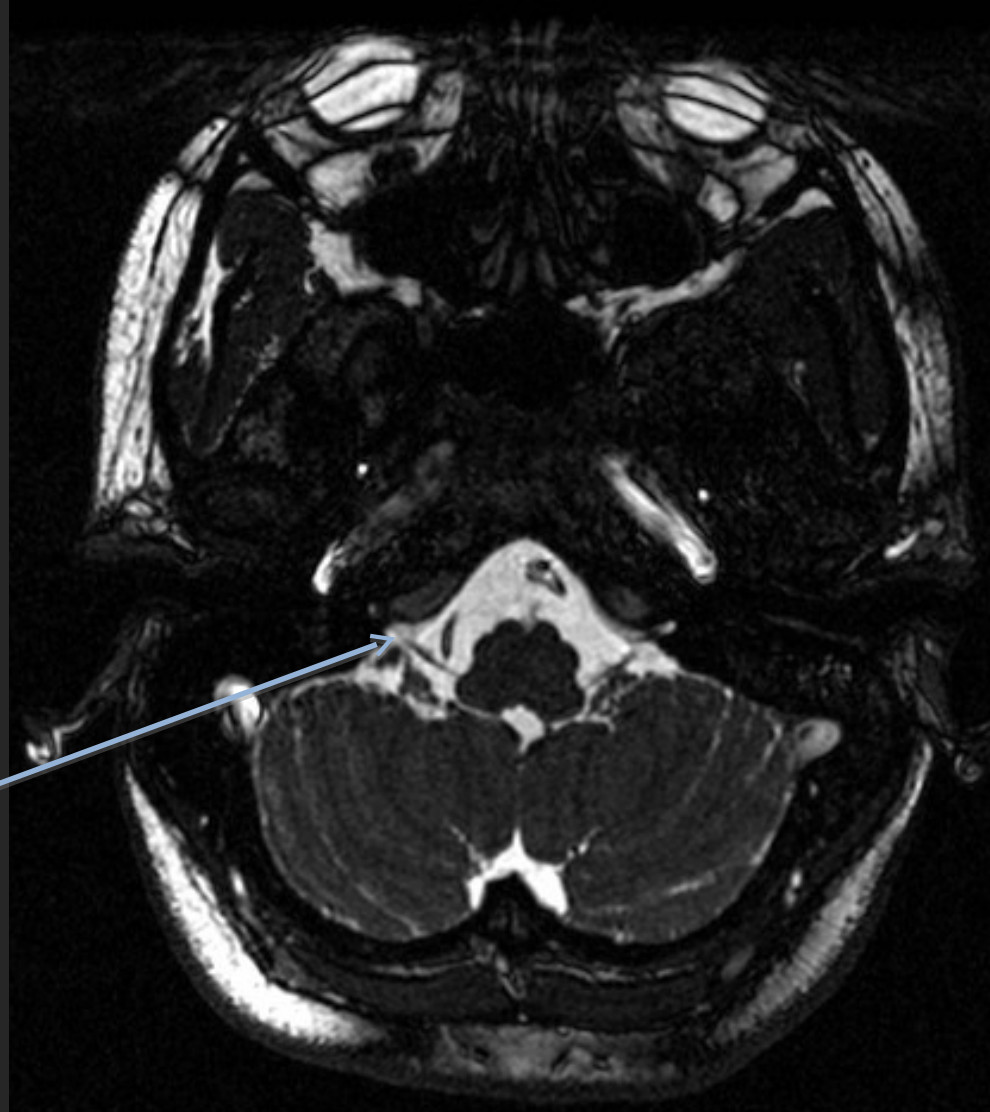


Paquet
acoustico-
facial (VII, VIII)



IRM (T2) NON INJECTÉE

COUPE AXIALE



Nerfs
accessoires
(IX, X, XI)