

ECN UE 11 Q342

RETENTION AIGUE D'URINE

Etudiant : CORTIER Solenne

Tuteur : MONTAGNE Sarah

Place des différentes techniques d'imagerie

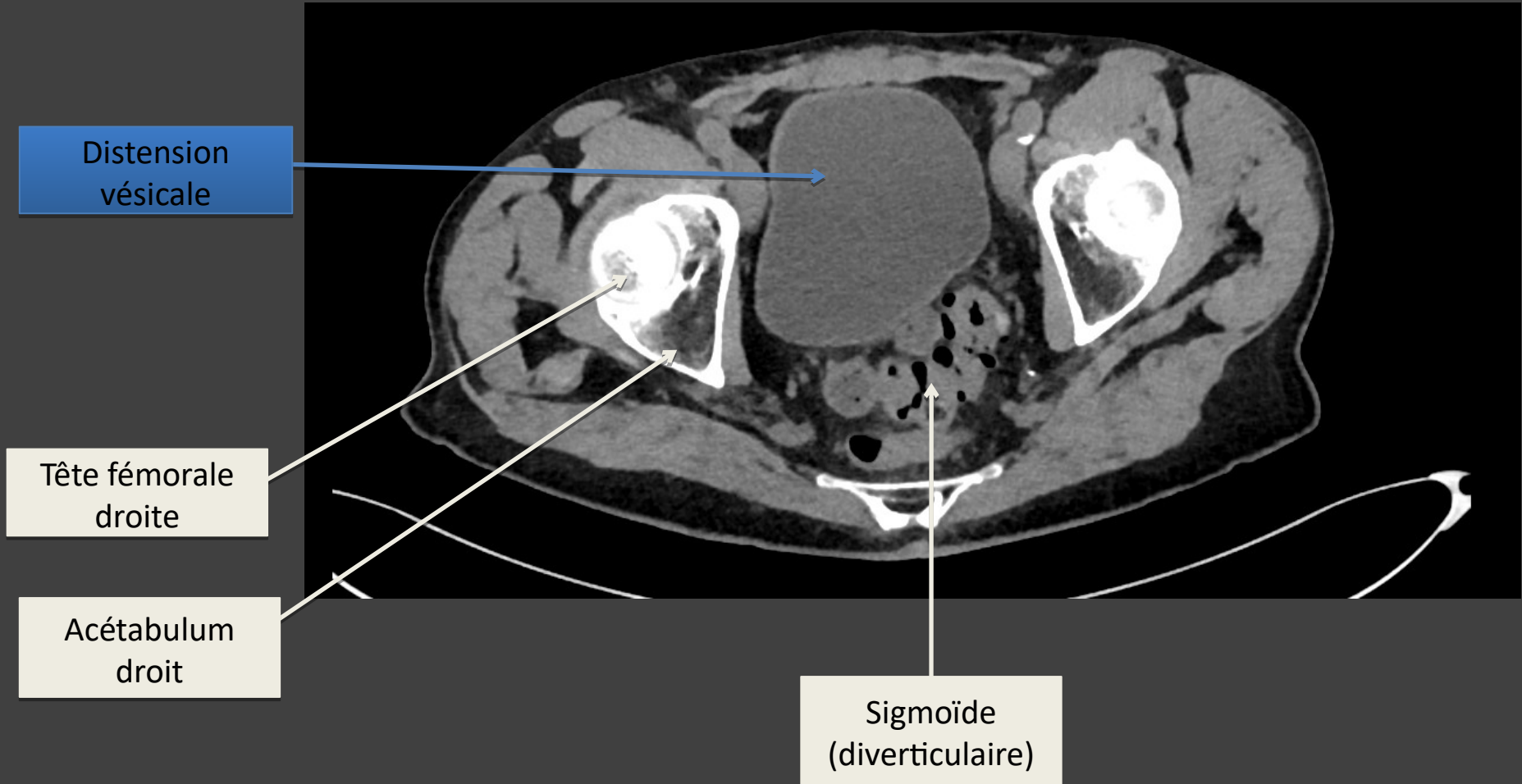
| | Recommandation | Grade | Dose |
|--|---------------------------|-------|-----------|
| Echographie rénale (US) | Indiqué | C | 0 |
| TDM sans injection ou avec injection (TDM) | Dans des cas particuliers | C | II et III |
| IRM rénale | Non indiquée | | 0 |
| Abdomen sans préparation (ASP) | Non indiqué | | II |

Sémiologie

- Diagnostic
 - Positif
 - Distension vésicale (2)
 - Complication
 - Dilatation urétéro-pyélocalicielle (2)
 - Vessie de lutte en cas d'obstruction chronique sous-jacente (paroi épaissie) +/- diverticule (avec risque de calcul et de cancer) (1)
 - Signes d'insuffisance rénale chronique en cas d'obstruction chronique (1)
 - Recherche d'une étiologie
 - Obstructive: Hypertrophie prostatique (4), masse pelvienne (1)
 - Neurologique (1)
 - ...
- Traitement
 - Sonde urinaire (2)
 - Cathéter sus-pubien (1)
 - Résection trans-urétrale de prostate (traitement étiologique de l'hypertrophie prostatique) (1)

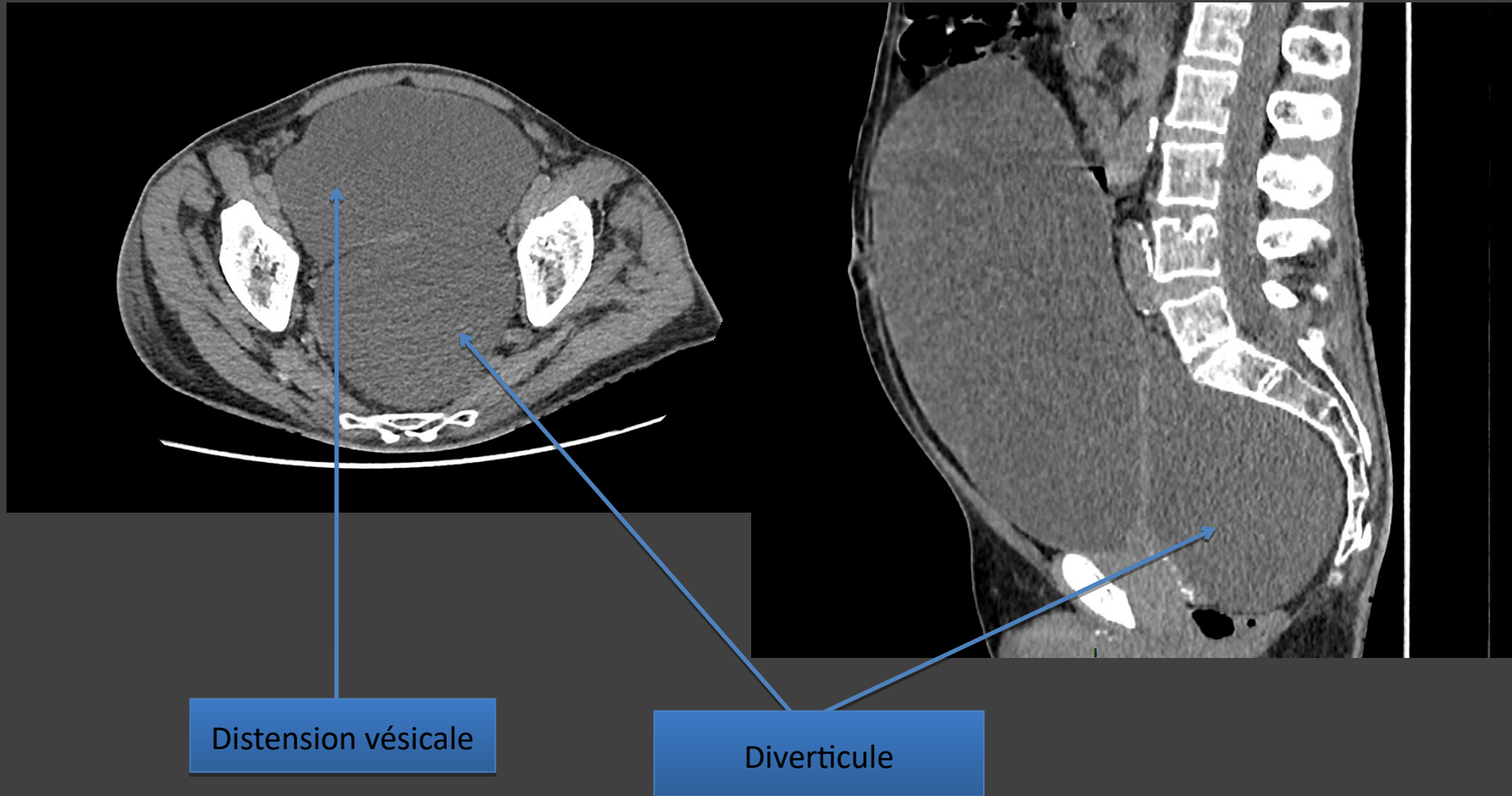
TDM SANS INJECTION

Coupe axiale



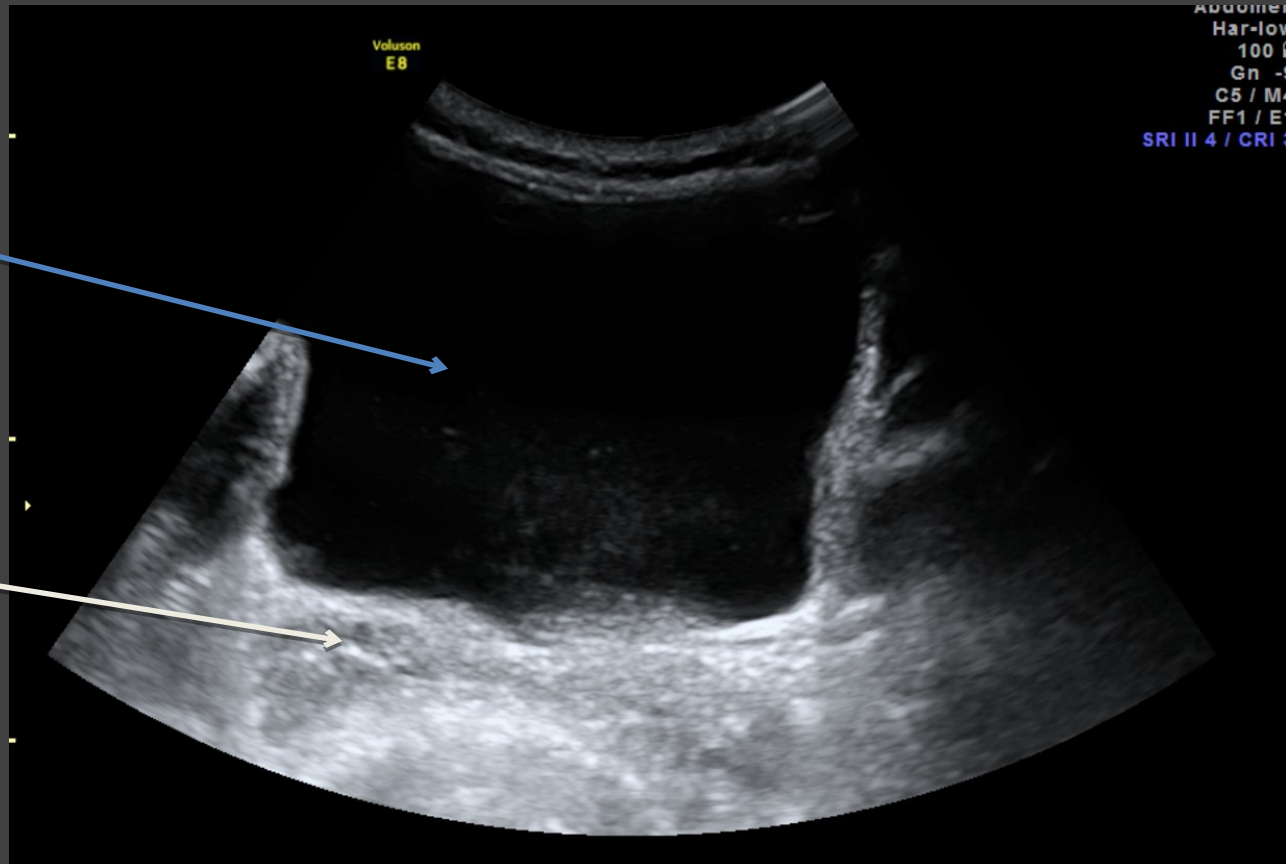
TDM SANS INJECTION

Coupe axiale et sagittale



ECHOGRAPHIE PELVIENNE

Coupe axiale sur la vessie



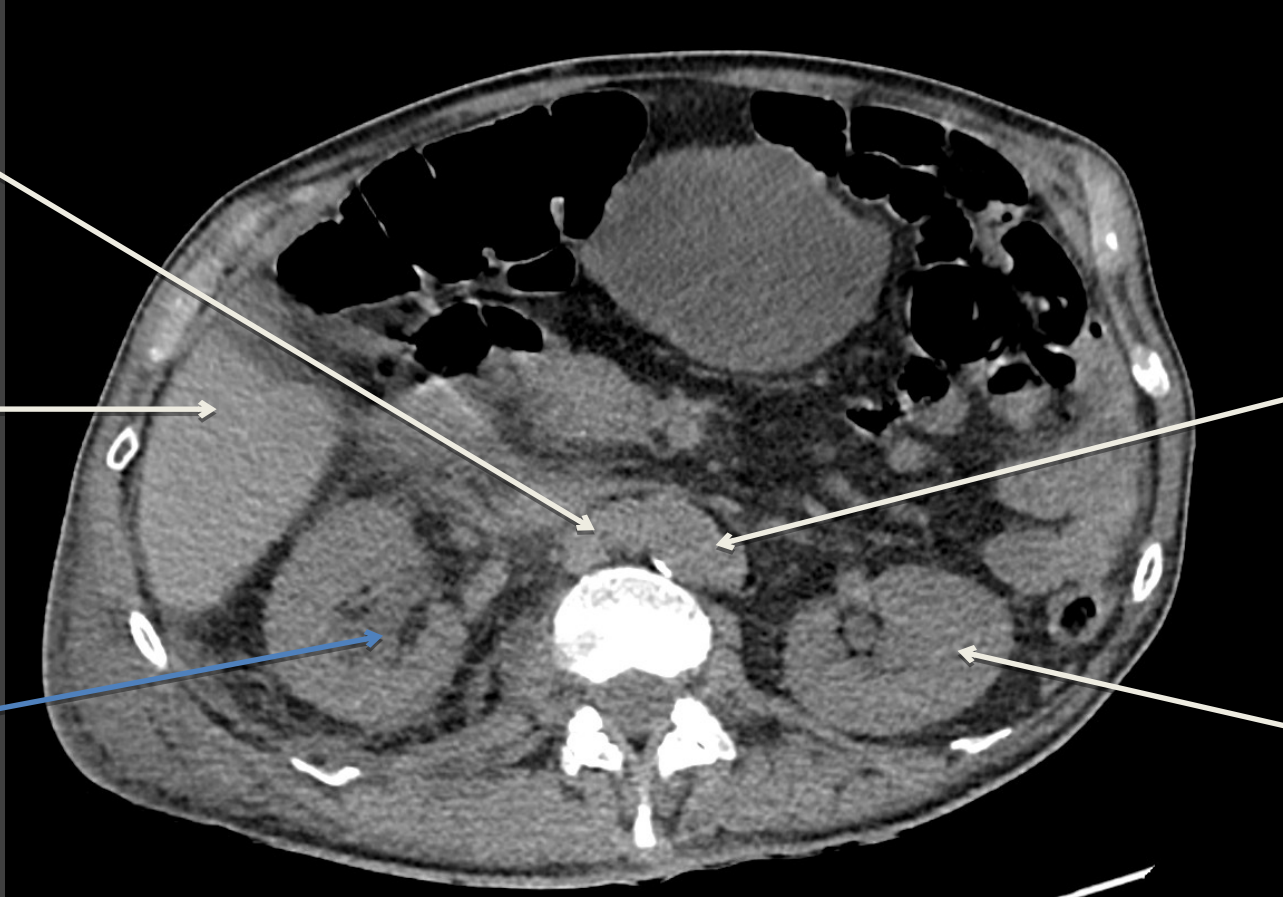TDM SANS INJECTION

Coupe axiale

Veine
cave
inférieure

Foie

Dilatation
calicielle
droite



Aorte

Rein
gauche

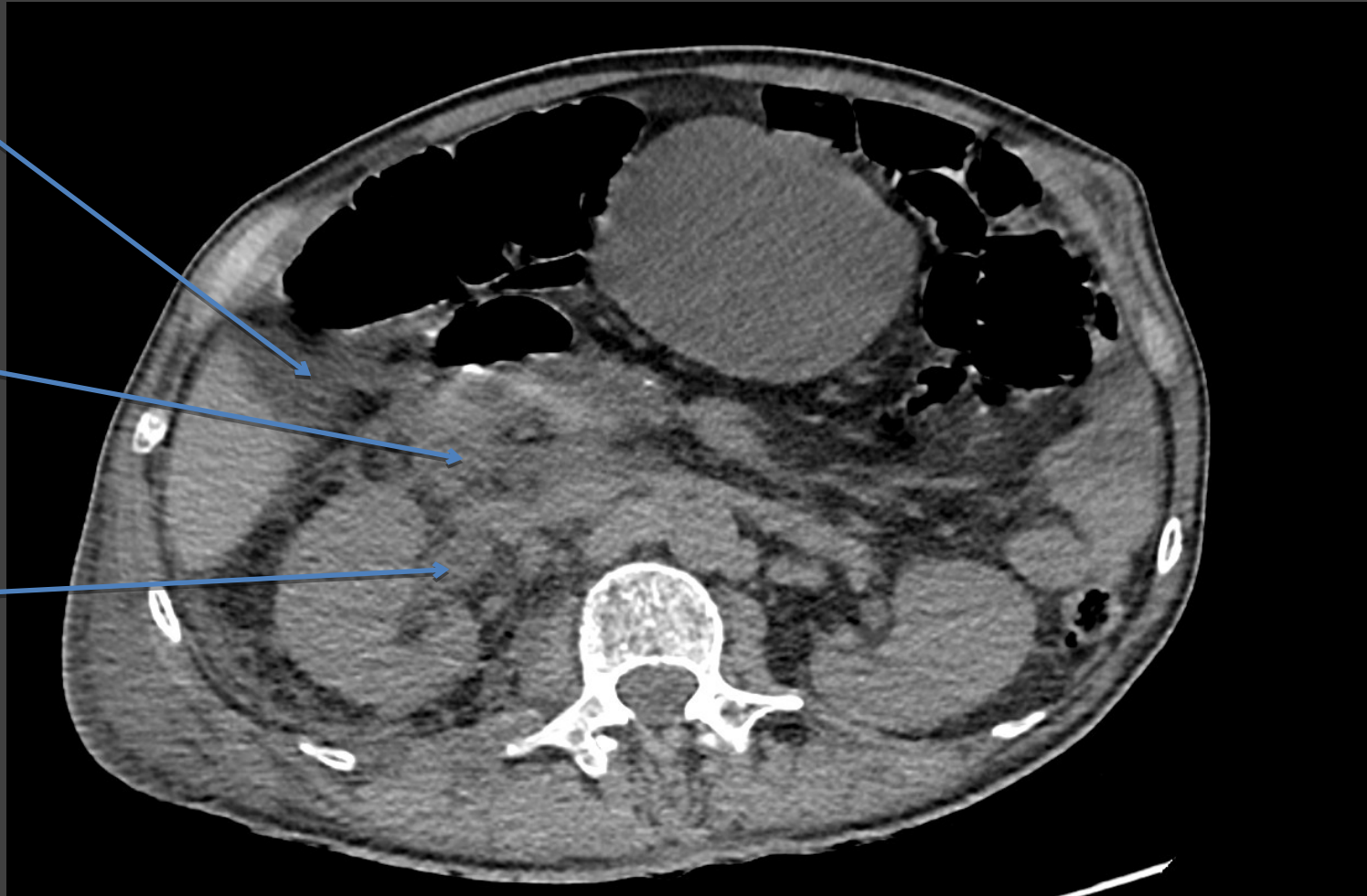
TDM SANS INJECTION

Coupe axiale

Epanchement
péri-hépatique

Infiltration de la
graisse

Dilatation
pyélique droite

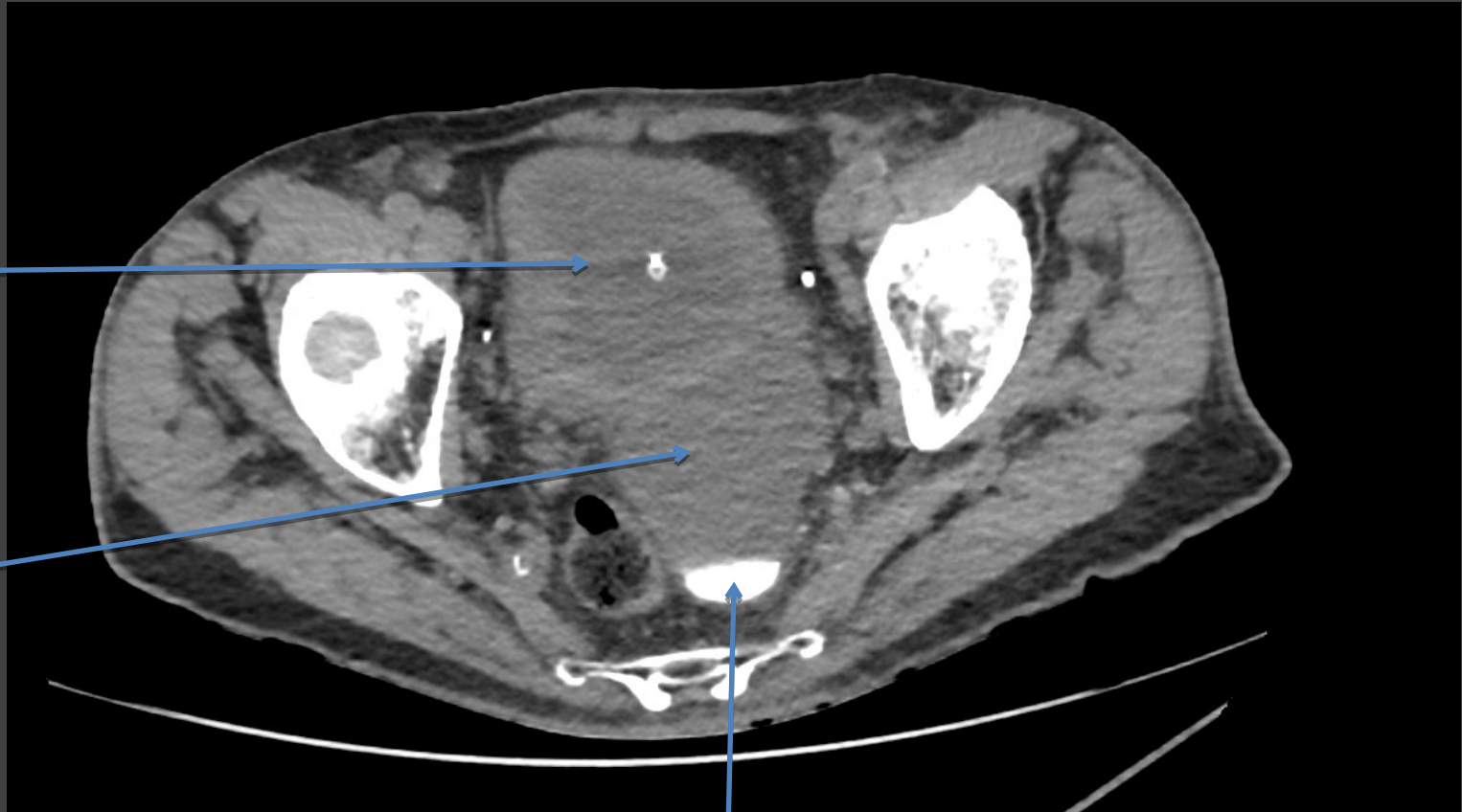

TDM SANS INJECTION

Coupe axiale

Vessie
(sondée): de
lutte, à paroi
épaisse

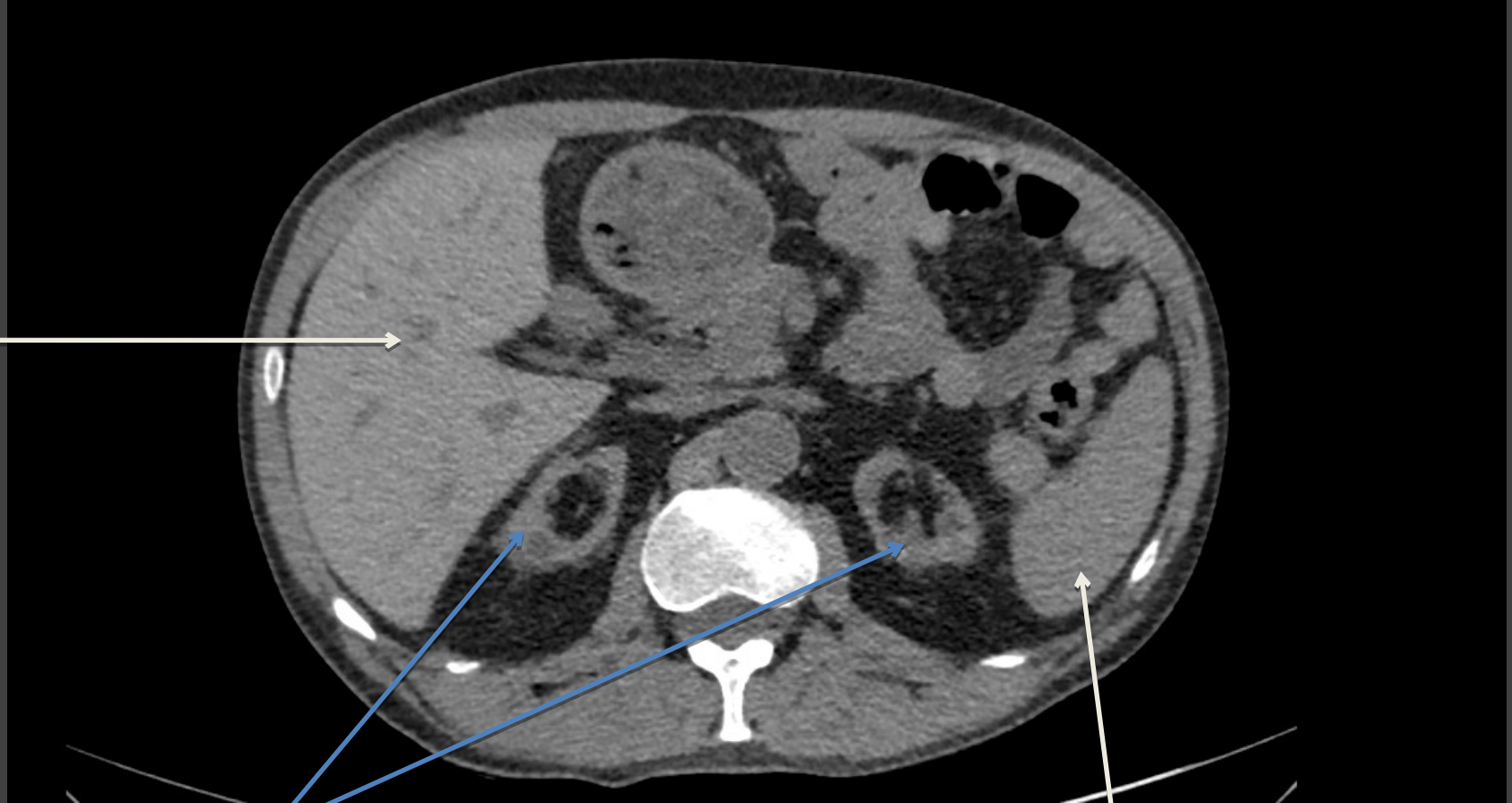Diverticule
vésical



Calcul décline

TDM SANS INJECTION

Coupe axiale



Foie

Atrophie rénale bilatérale:
signe d'insuffisance rénale
chronique

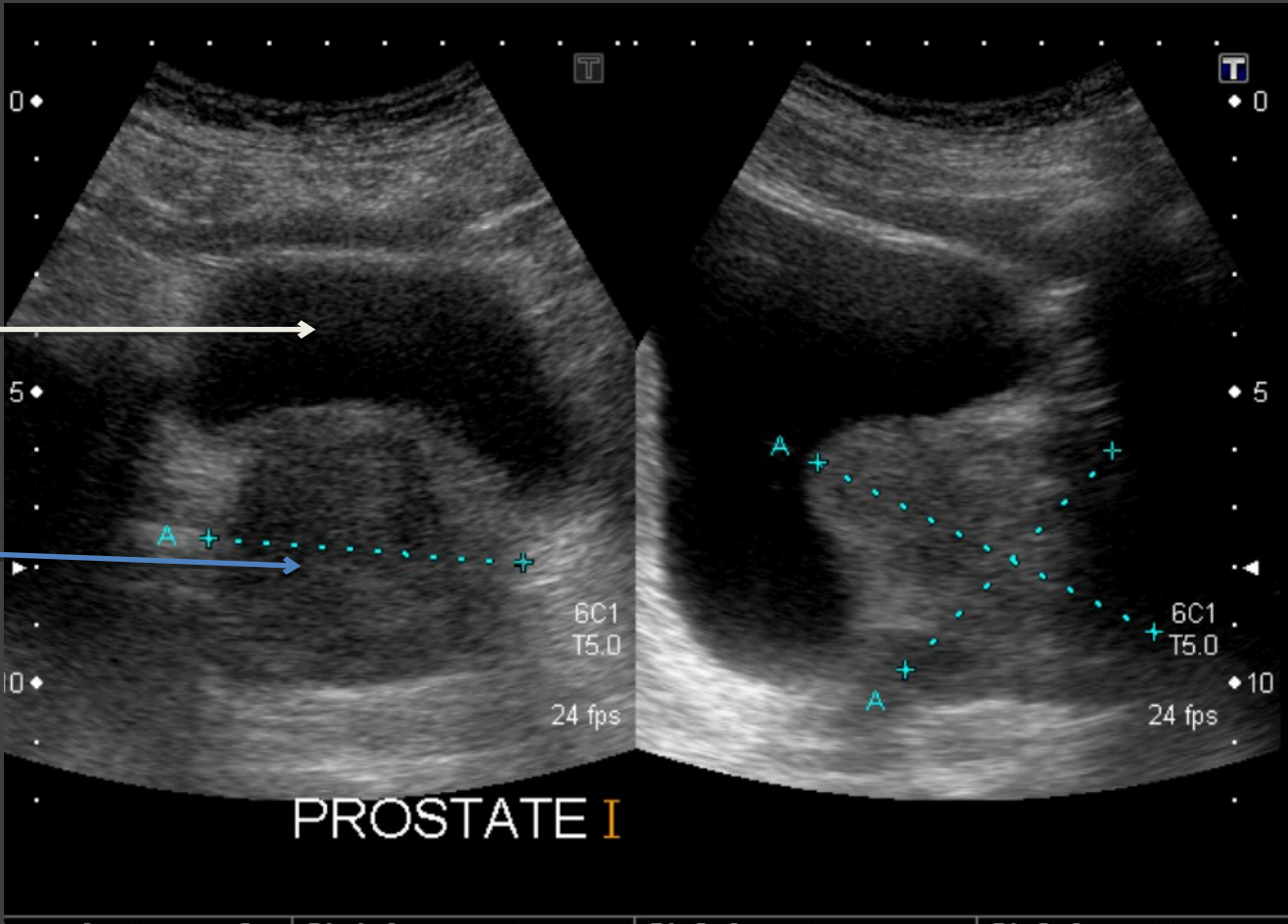
Rate

ECHOGRAPHIE PROSTATIQUE

Coupe axiale et sagittale

Vessie

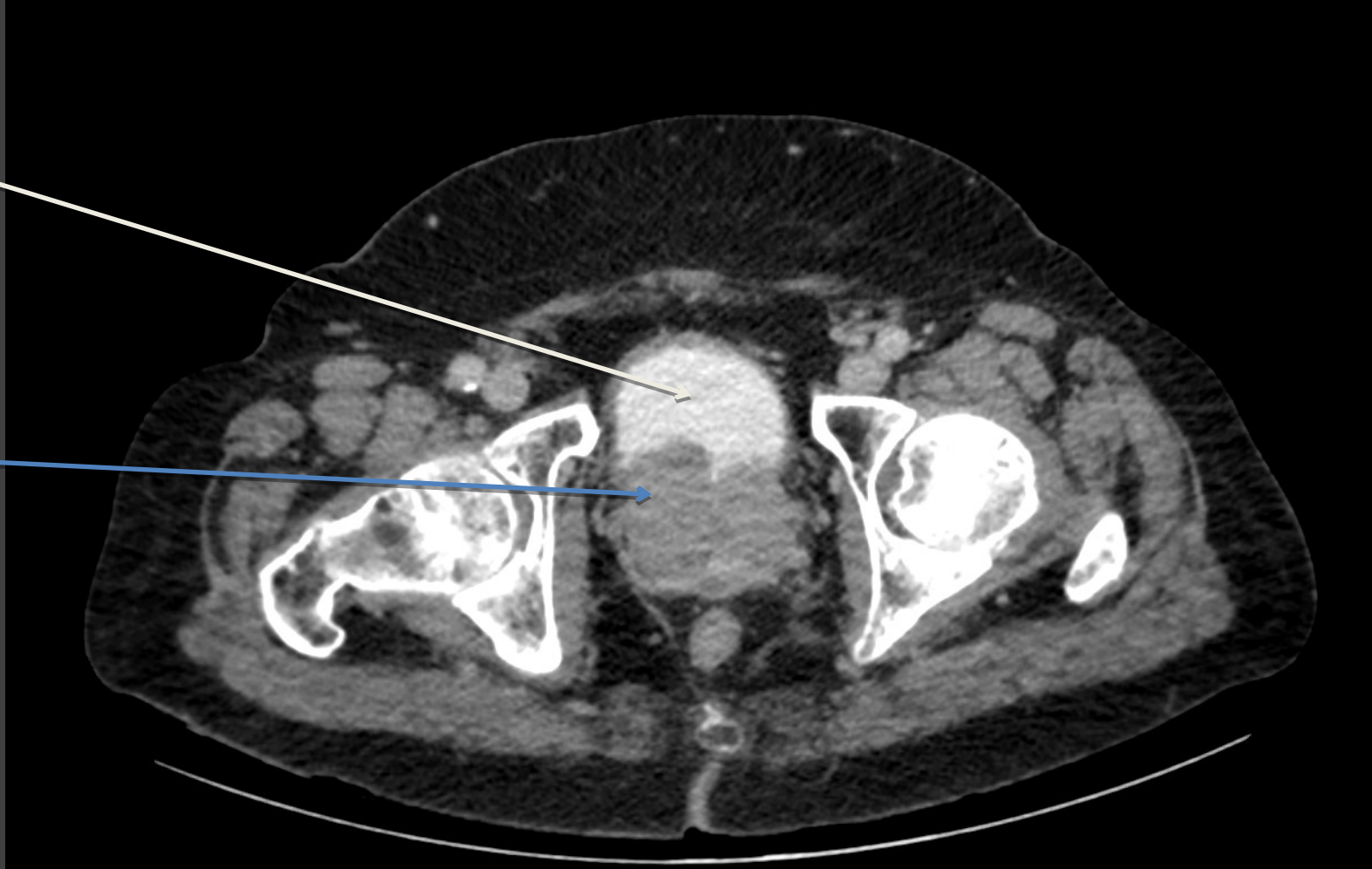
Hypertrophie
prostatique



TDM AVEC INJECTION (temps tardif urinaire) Coupe axiale

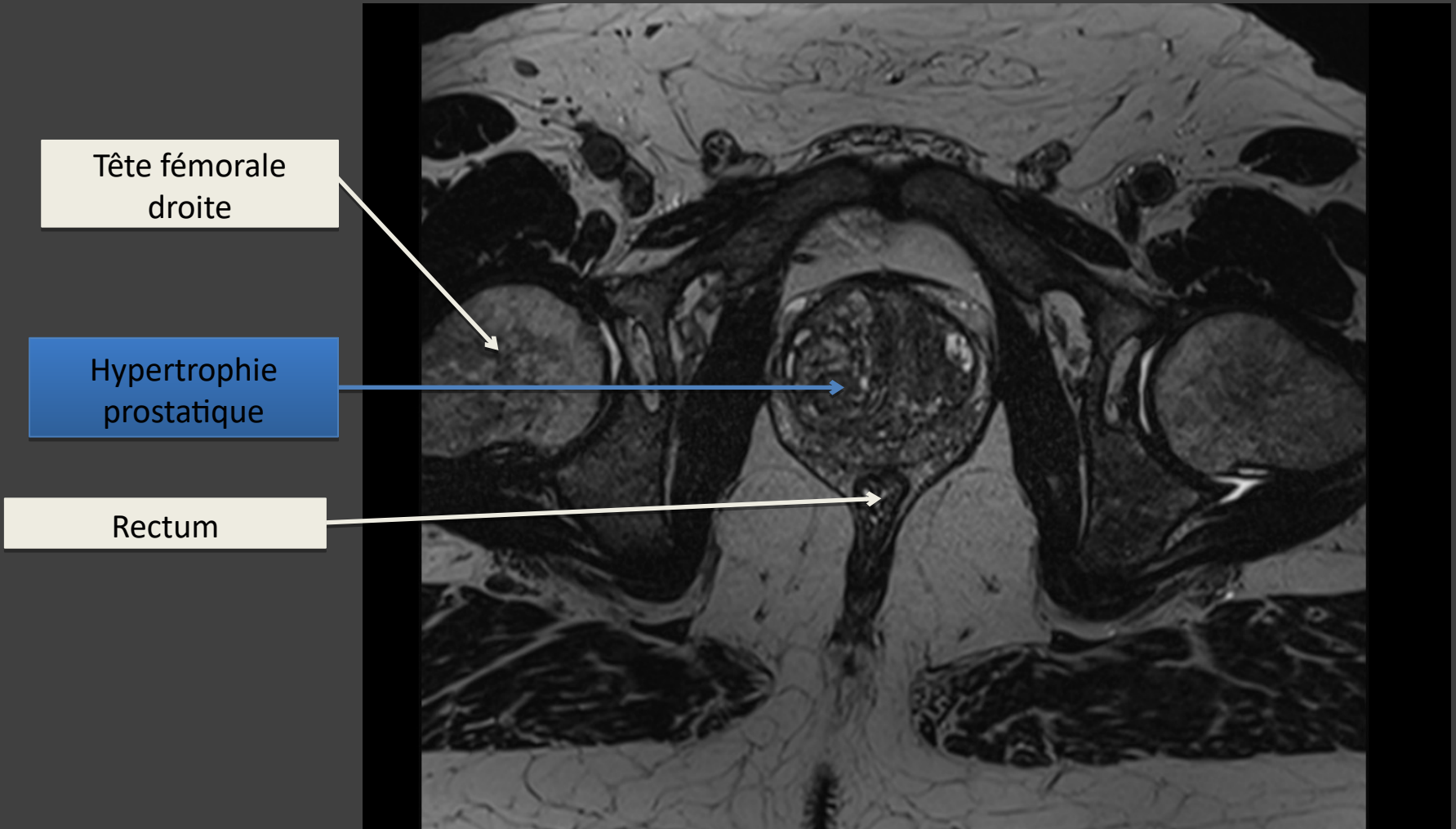
Vessie

Hypertrophie
prostatique



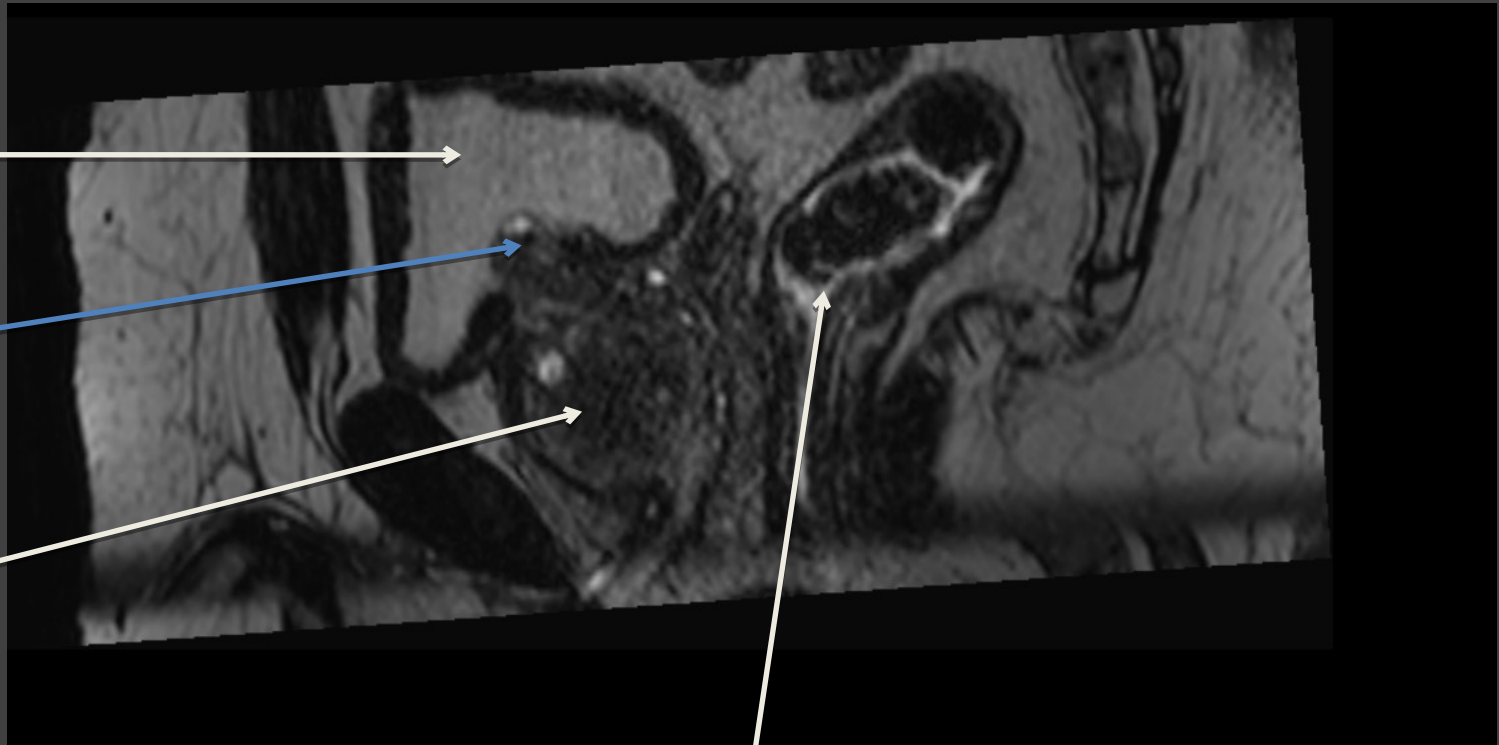
IRM PROSTATIQUE

Séquence axiale T2



IRM PROSTATIQUE

Séquence sagittale T2



Vessie

Lobe médian
prostatique
dépassant
dans la vessie

Prostate

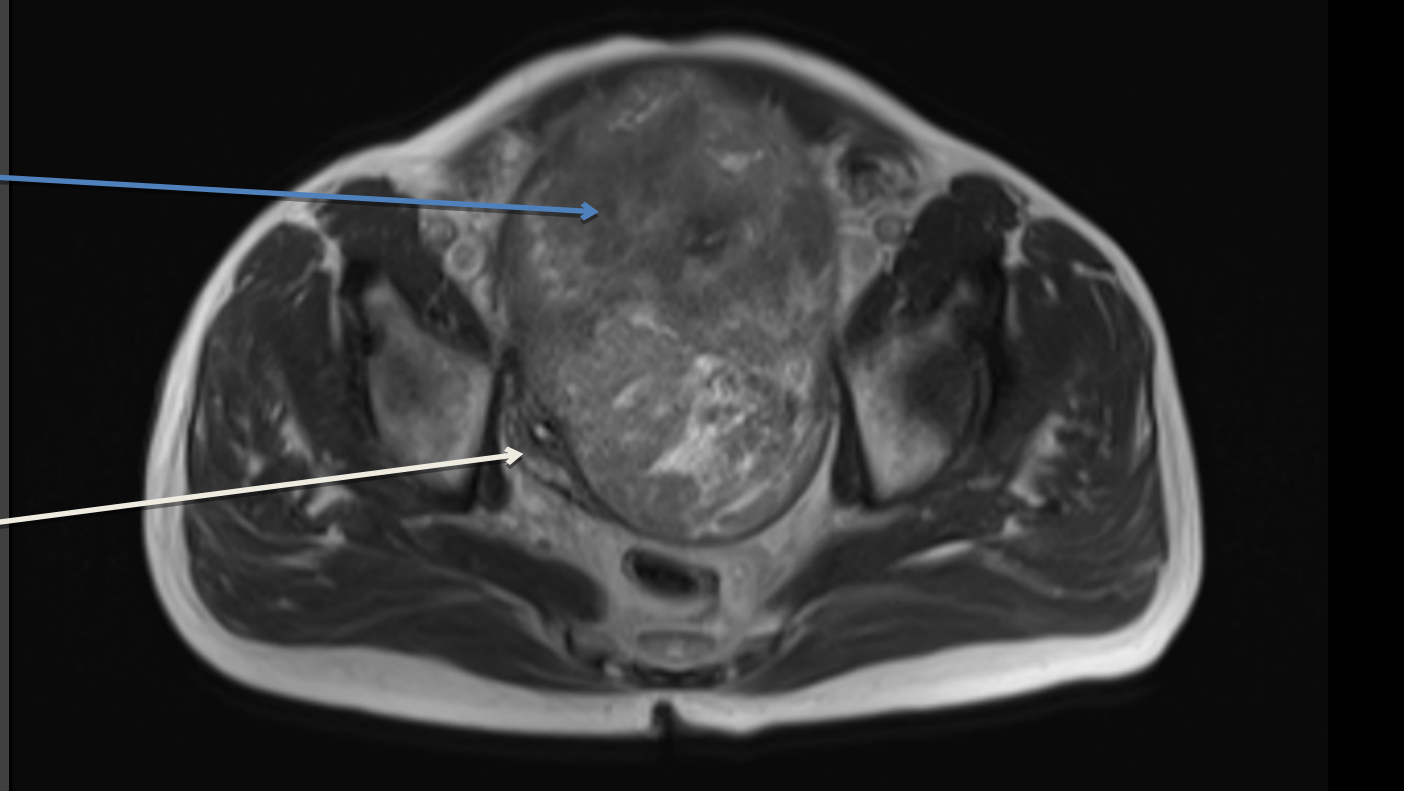
Rectum

IRM PELVIENNE

Séquence axiale T2

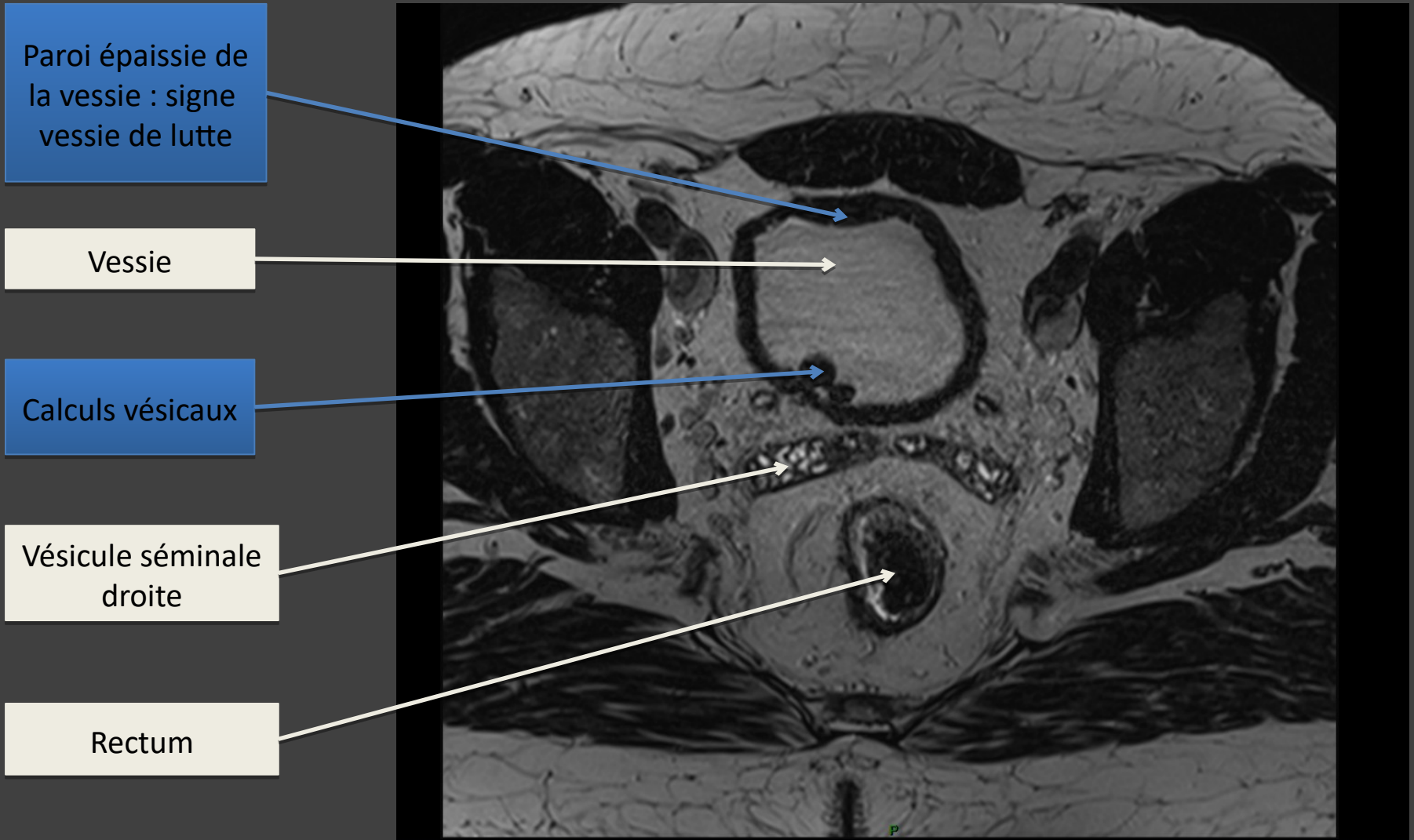
Volumineuse
masse pelvienne

Vessie refoulée
par la masse, vide



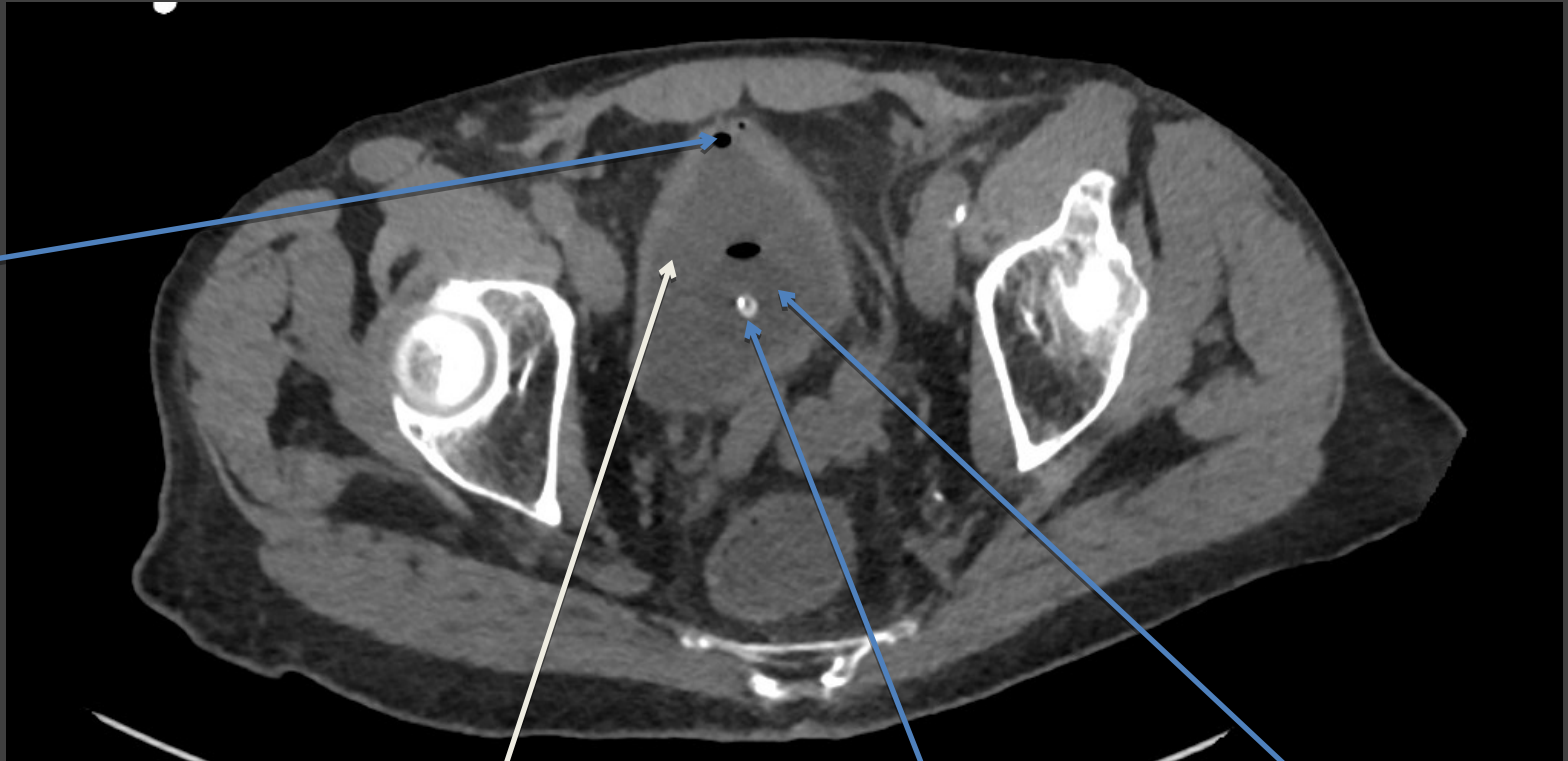
IRM PELVIENNE

Séquence axiale en T2



TDM SANS INJECTION

Coupe axiale



Air dans la vessie: en lien avec le sondage

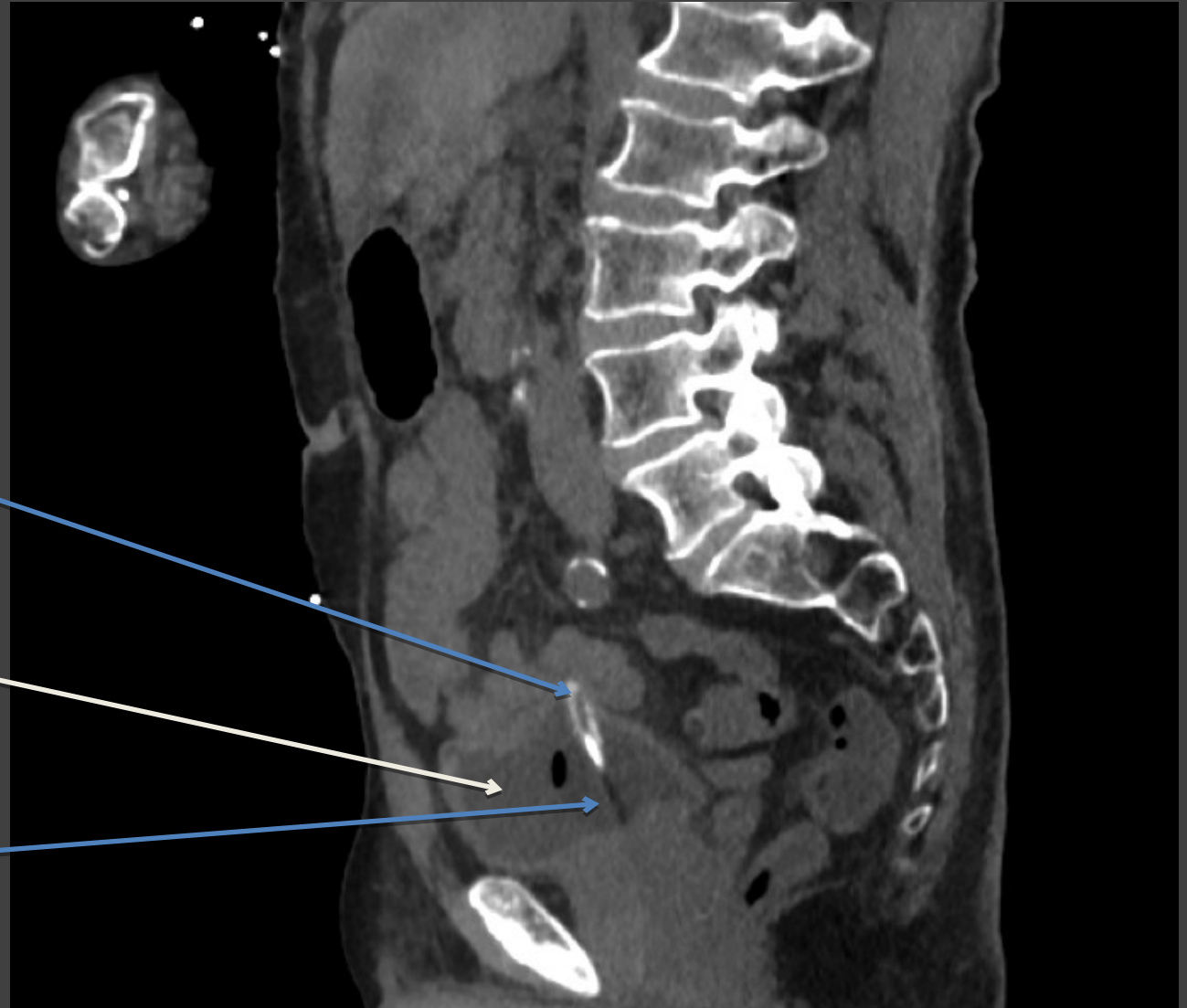
Vessie

Sonde vésicale

Ballonnet de la sonde vésicale

TDM SANS INJECTION

Coupe sagittale



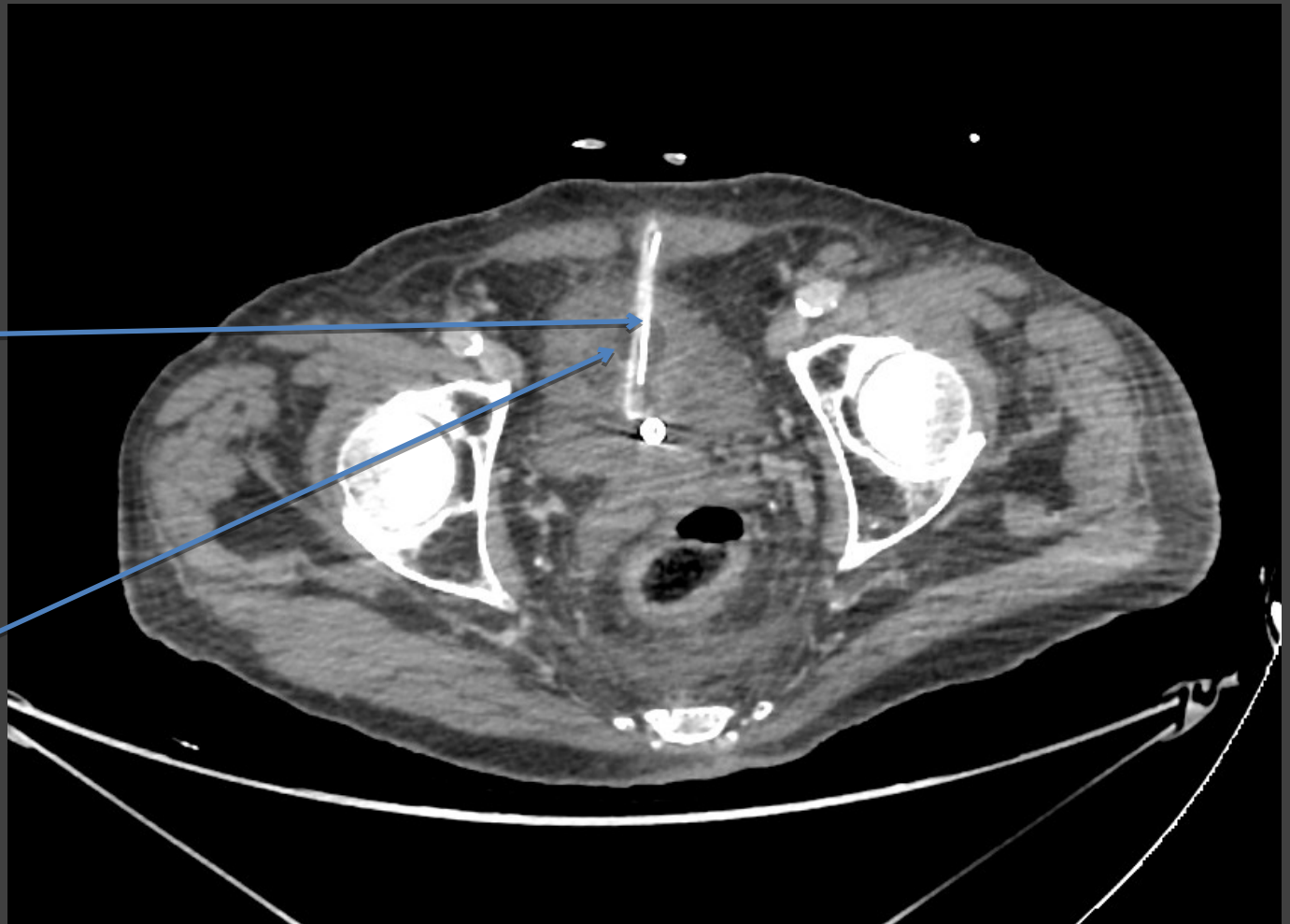
Sonde vésicale

Vessie

Ballonnet de la sonde vésicale

TDM SANS INJECTION

Coupe axiale

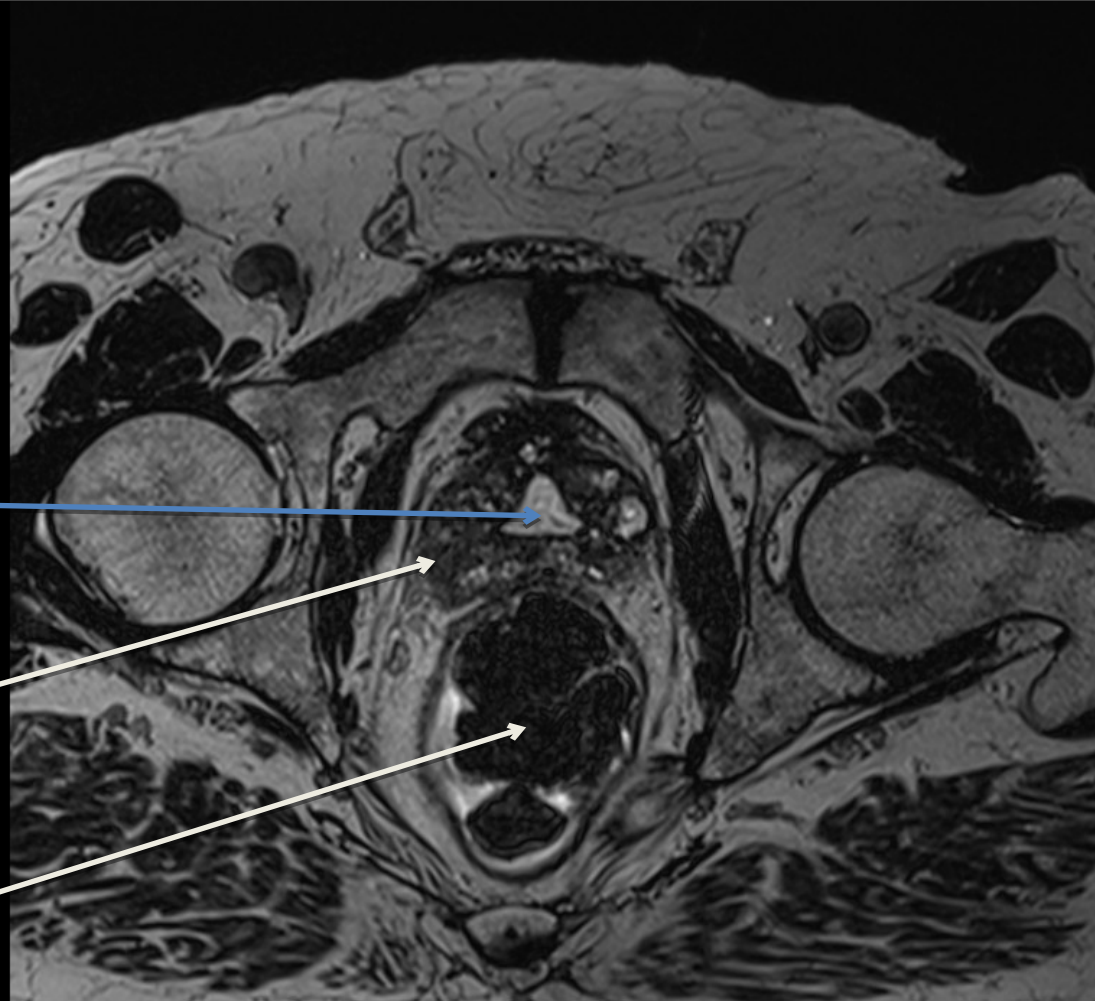


Cathéter sus-pubien

Ballonnet du
catheter sus-
pubien

IRM PROSTATIQUE

Séquence axiale T2



Zone de résection
prostatique trans-
urétrale

Prostate

Rectum