

ECN U02 Q44

LUXATION CONGENITALE DE HANCHE

Juliette Vernant

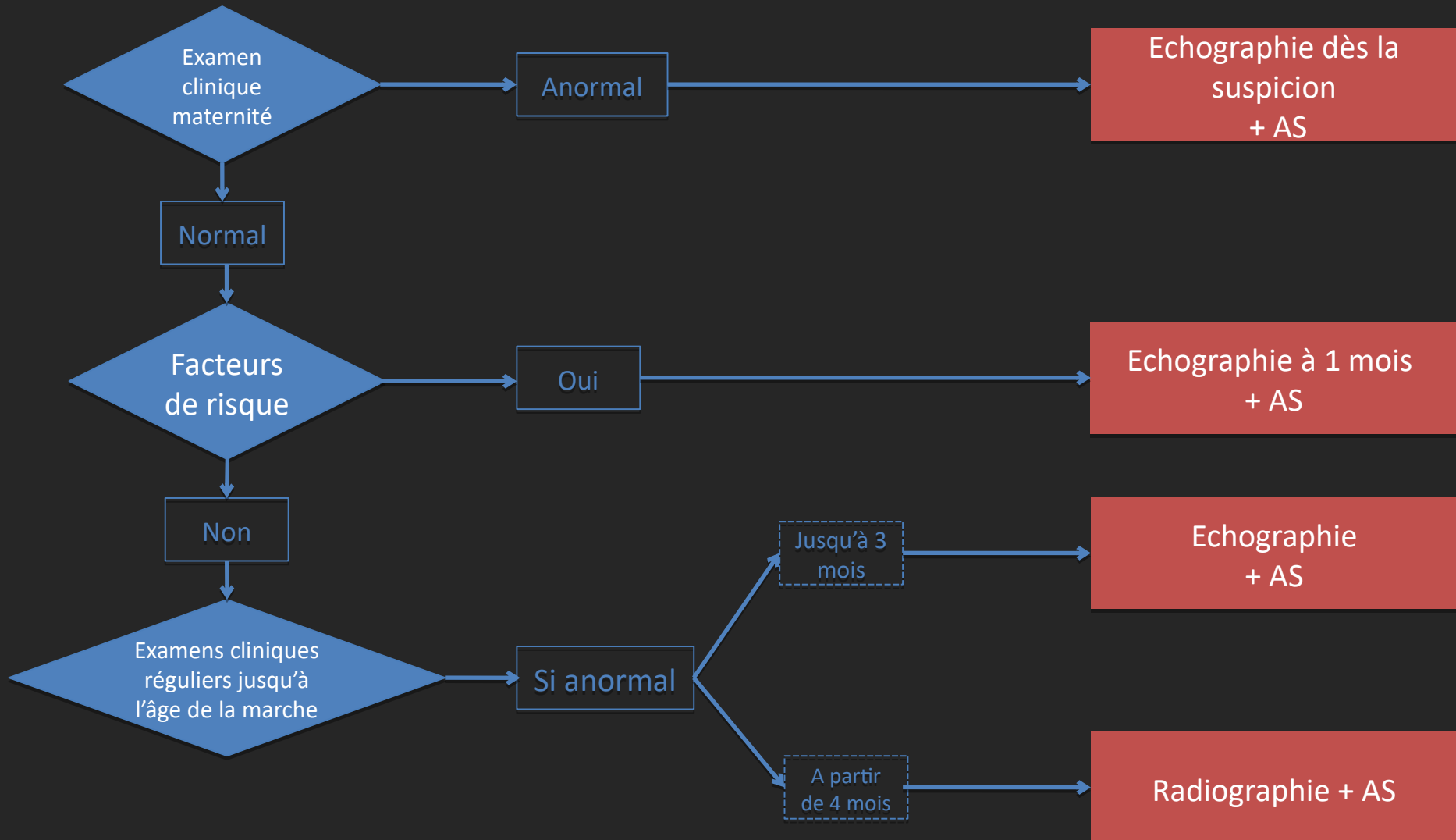
Tuteurs : H. Ducou Le Pointe

# PLACE DES EXAMENS RADIOLOGIQUES (hanche douloureuse-boiterie enfant)

Imagerie	Recommandation	Grade	Dose
Radiographie du bassin de face et profil	Indiqué	C	2
Echographie de la hanche	Indiqué	B	0
Scintigraphie du squelette ou TEP du squelette	Examen spécialisé	B	1
IRM du bassin	Examen spécialisé	B	0

# Quand? Stratégie de dépistage de la

LCH (recommandations de la Haute Autorité de Santé -octobre 2013)



AS = Avis spécialisé (Pédiatre ou chirurgien spécialisé dans l'examen clinique de la hanche)

# STRATEGIE DIAGNOSTIQUE

## ➔ Dépistage avant tout clinique...

réalisé à la maternité puis régulièrement jusqu'à acquisition de la marche, recherche d'une **limitation d'abduction**

## ... une confirmation radiographique

- Si anomalie suspecte à l'examen clinique initial ou présence d'un facteur de risque dès la naissance (siège/ATCD au 1<sup>er</sup> degrés/anomalie orthopédique posturale) : **ECHOGRAPHIE** à la 4<sup>ème</sup> semaine de vie
- A partir du 4<sup>ème</sup> mois, si examen clinique anormal ou dans le suivi d'une échographie pathologique : **RADIOGRAPHIE** de bassin de face

# IMAGERIE A VISEE DIAGNOSTIQUE

- **Signes radiologiques descriptifs**

➔ **Echographie de hanche:**

- Étude morphologique: aspect des structures cartilagineuses et des fibrocartilages, modelage osseux du toit du cotyle, degrés de couverture de la tête fémorale
- Étude dynamique: stabilité de l'articulation
- Mesure du fond cotyloïdien (FC)

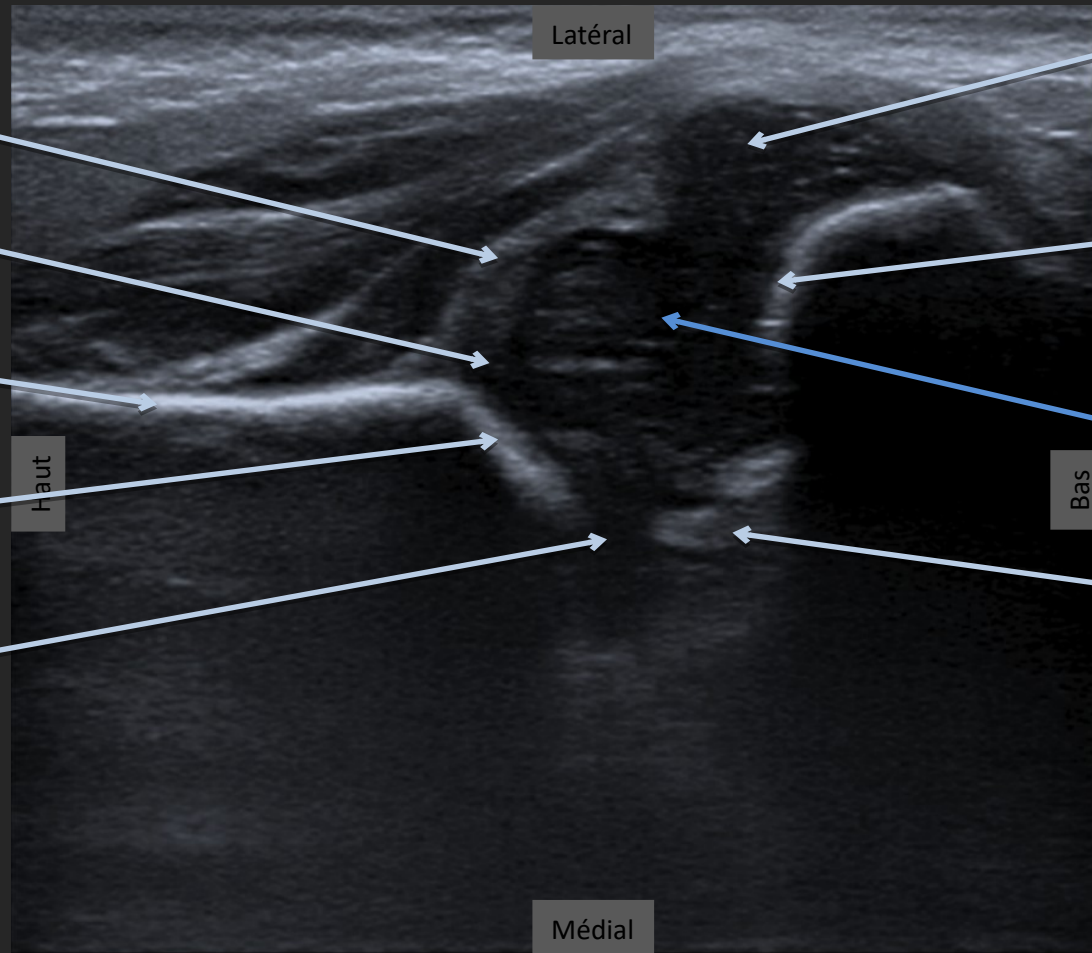
Critères de normalité : FC < 6mm et différence entre les 2 hanches < 1,5mm

➔ **Radiographie du bassin:**

- suivi radiologique

SIGNES  
RADIOLOGIQUES  
DESCRIPTIFS

# Echographie d'une hanche droite normale, en coupe frontale – étude morphologique



Labrum

Cotyle  
cartilagineux

Aile iliaque

Toit osseux  
du cotyle

Cartilage en Y

Latéral

Haut

Médial

Grand  
trochanter

Métaphyse  
fémorale  
supérieure

Tête fémorale  
cartilagineuse

Pubis

Bas

Patient en  
décubitus dorsal,  
hanche droite en  
adduction



SIGNES  
RADIOLOGIQUES  
DESCRIPTIFS

Radiographie du bassin de face : luxation de hanche gauche, découverte à l'âge de la marche, chez un enfant présentant une boiterie

Cartilage en Y

Cotyle osseux  
d'aspect  
normal

Début  
d'ossification  
du noyau  
fémoral

Hanche  
droite en  
place

Cotyle osseux  
non creusé

Néocotyle

Absence  
d'ossification  
du noyau  
fémoral

Hanche  
gauche luxée,  
ascensionnée

