

ECN U8 Q279

MICI

SHITRIT Elie

DEHRY Sarah

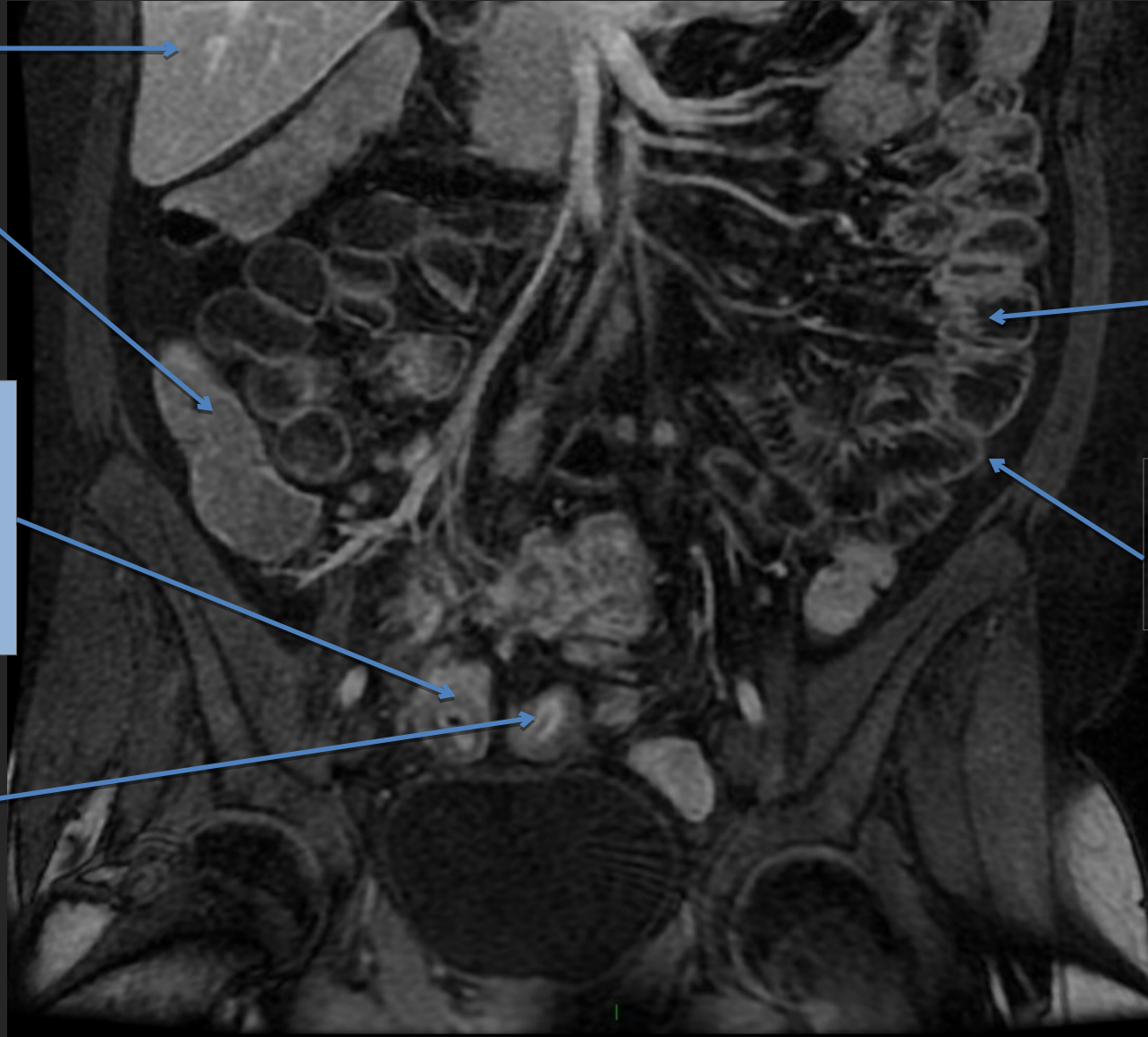
PLACE DES EXAMENS RADIOLOGIQUES

Exemple	Recommandation	Grade	Dose
Echographie abdominale (US)	Indiqué	B	0
Entéro-IRM (IRM)	Indiqué	B	0
Entéro-TDM (TDM)	Indiqué	B	III
TEP	Examen spécialisé	A	III et IV

IMAGERIE A VISEE DIAGNOSTIQUE

- **Signes radiologiques descriptifs**
 - Epaissement de la dernière anse iléale (2 images)
 - Sclérolipomatose (1 image)
- **Complications à rechercher**
 - Occlusion d'amont (1 image)
 - Fistule (1 image)
 - Abscès (1 image)

IRM T1 AVEC INJECTION GADOLINIUM COUPE FRONTALE



Foie

Colon droit

Epaississement
pariétal
circonférentiel
de la dernière
anse iléale

Prise de
contraste
muqueuse

Anses
grêles

Paroi du
grêle
normale

SIGNES
RADIOLOGIQUE
DESCRIPTIF

IRM T2

COUPE FRONTALE

Foie

Vésicule

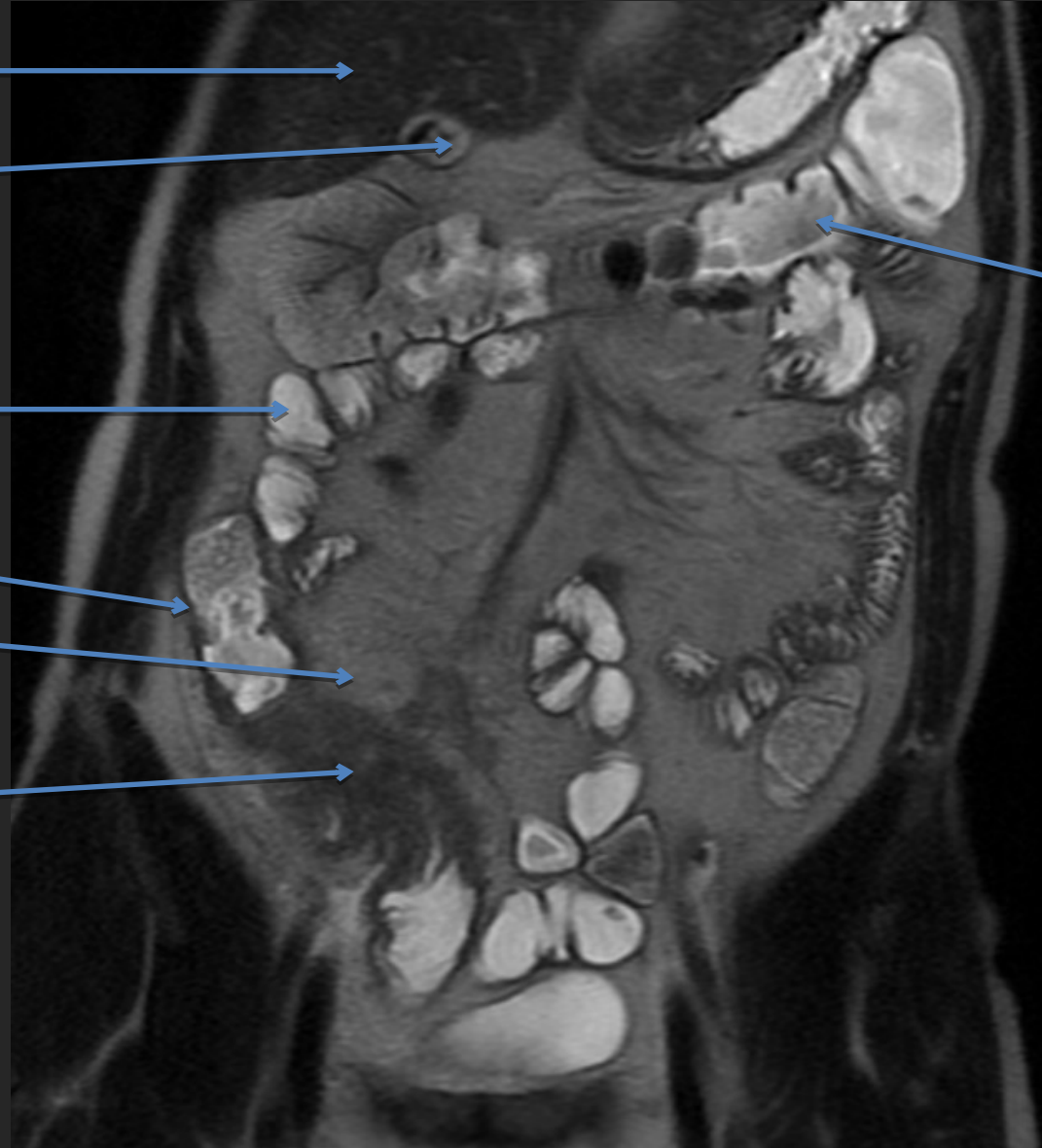
Anses
grêles

Caecum

Sclérolipomatose

Epaississement
pariétal de la
dernière anse
iléale

Colon
transverse



IRM T2

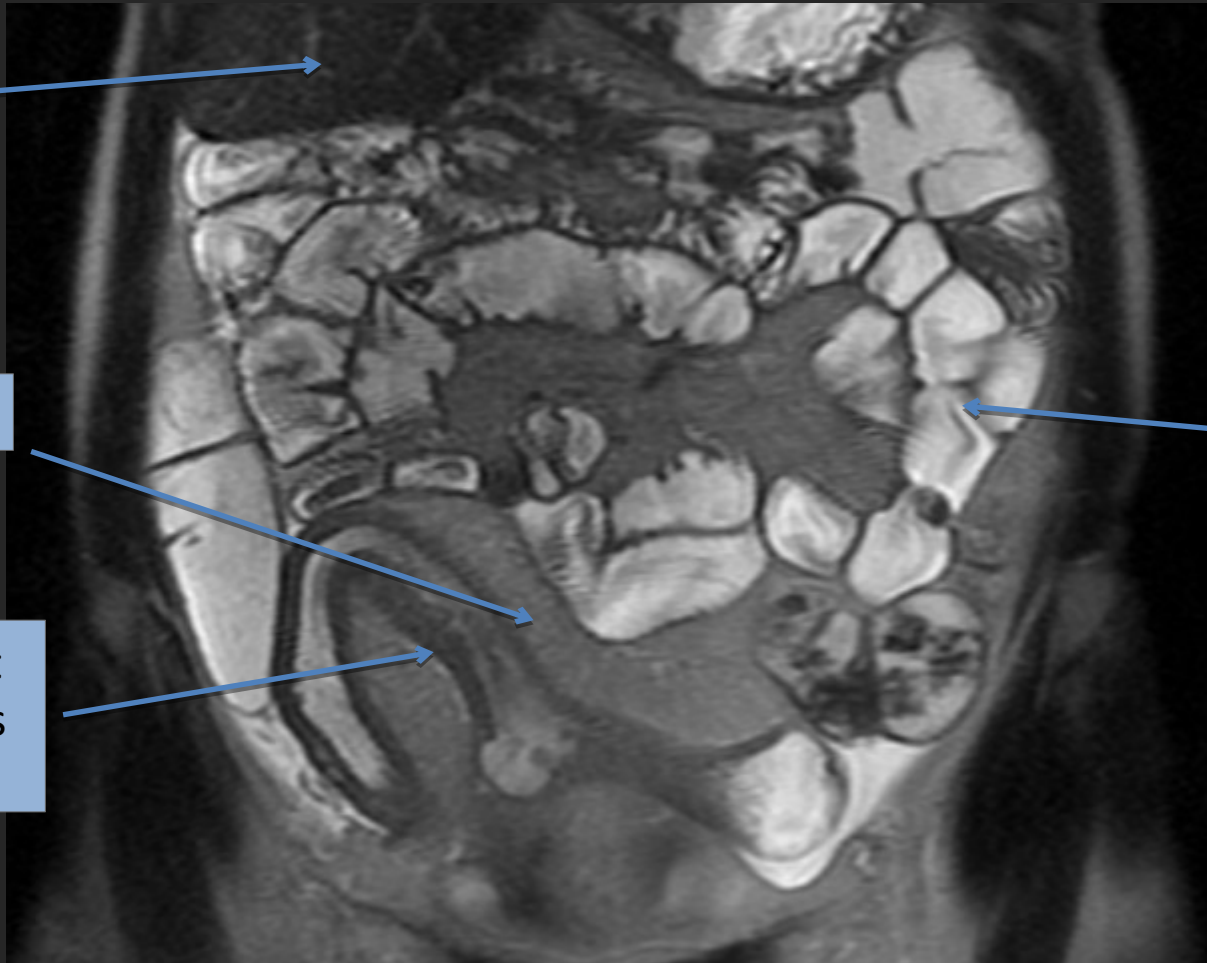
COUPE FRONTALE

Foie

Sclérolipomatose

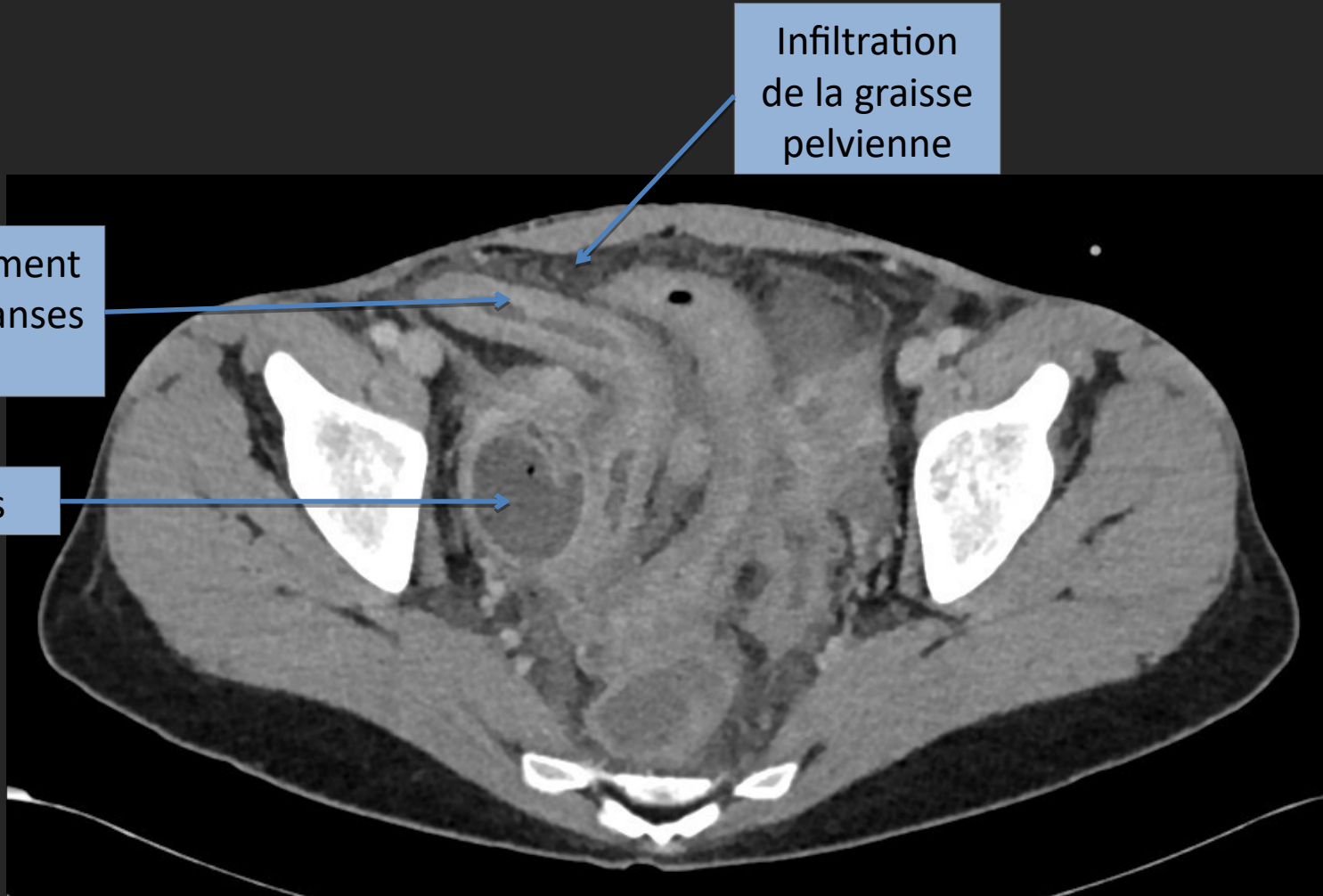
Epaississement
pariétal d'anses
grêles

Ansés
grêles
normales



TDM AVEC INJECTION

Temps portal



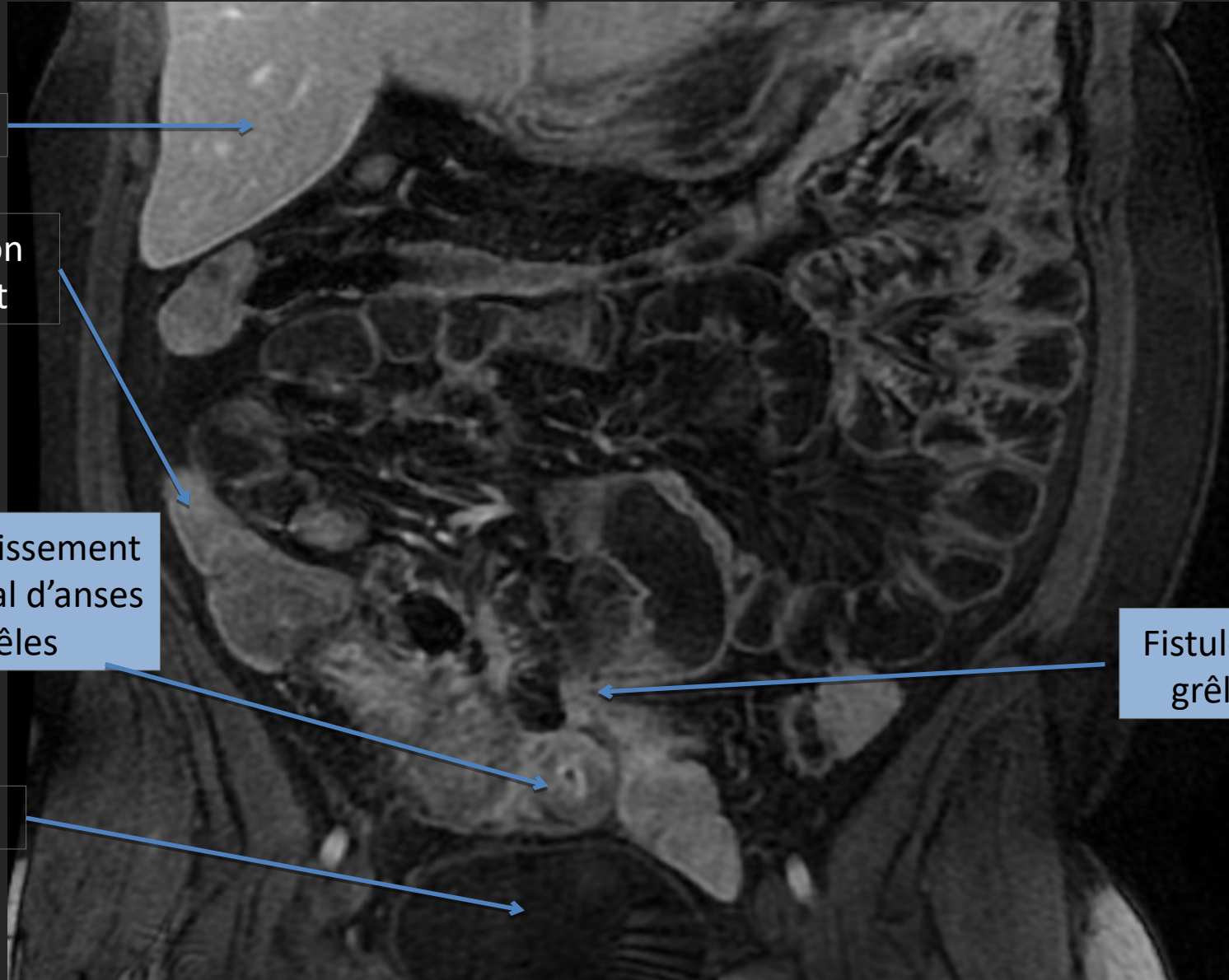
Epaississement pariétal d'anses grêles

Infiltration de la graisse pelvienne

Abcès

IRM T1 INJECTEE

COUPE FRONTALE



Foie

Colon
droit

Epaississement
pariétal d'anses
grêles

Vessie

Fistule complexe
grêlo-colique

ENTERO-IRM T2

COUPE FRONTALE

