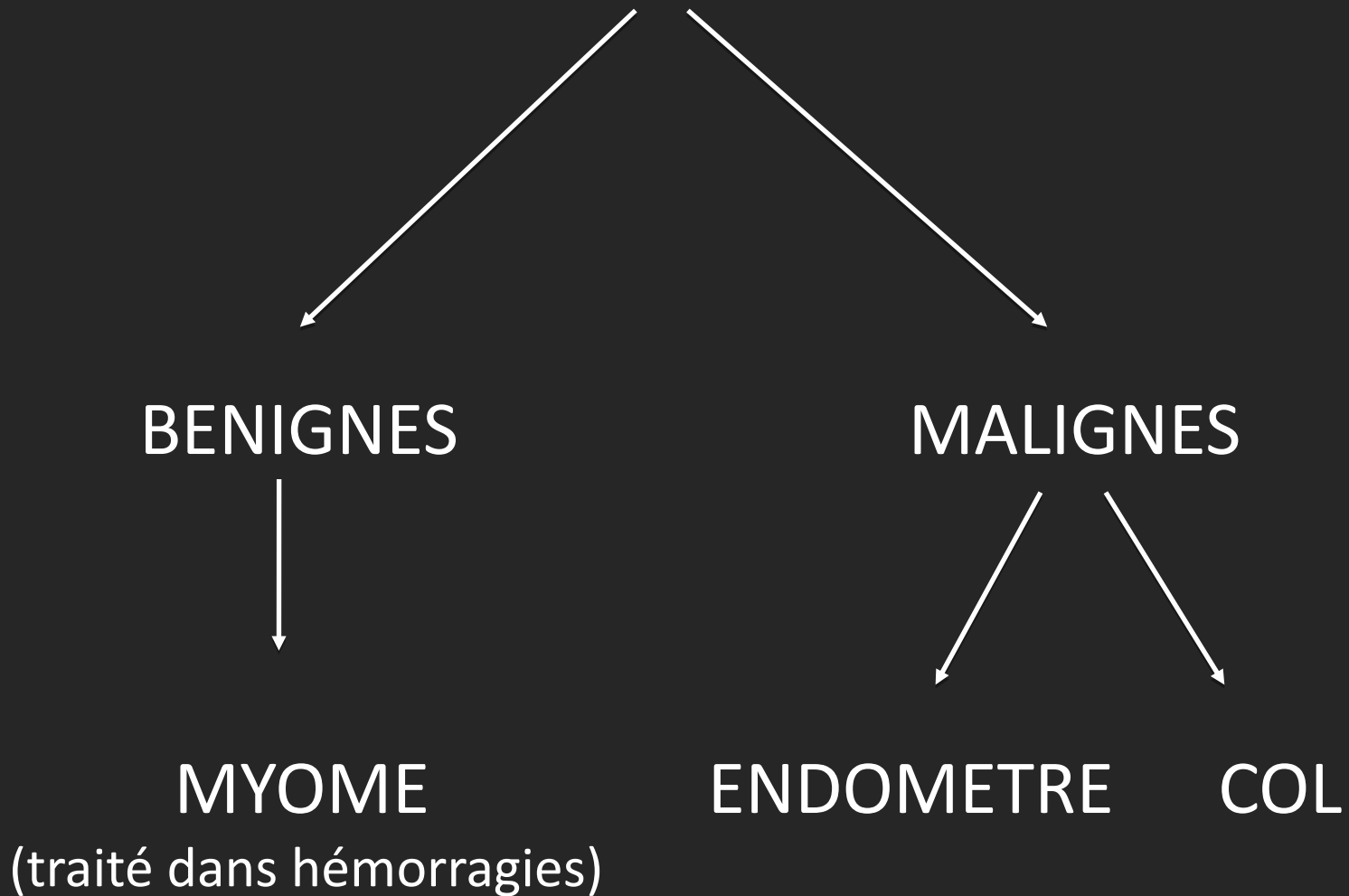


ECN U9 Q297: TUMEURS DE L'UTERUS

ABOUDARAM Charles – TRYSTRAM Noémie
FEDIDA Benjamin -THOMASSIN-NAGGARA Isabelle

TUMEURS DE L'UTERUS



PLACE DES EXAMENS RADIOLOGIQUES TUMEURS DU COL UTERIN

Exemple	Recommandation	Grade	Dose
TEP	Indiqué	B	IV
IRM pelvienne	Indiqué	C	0

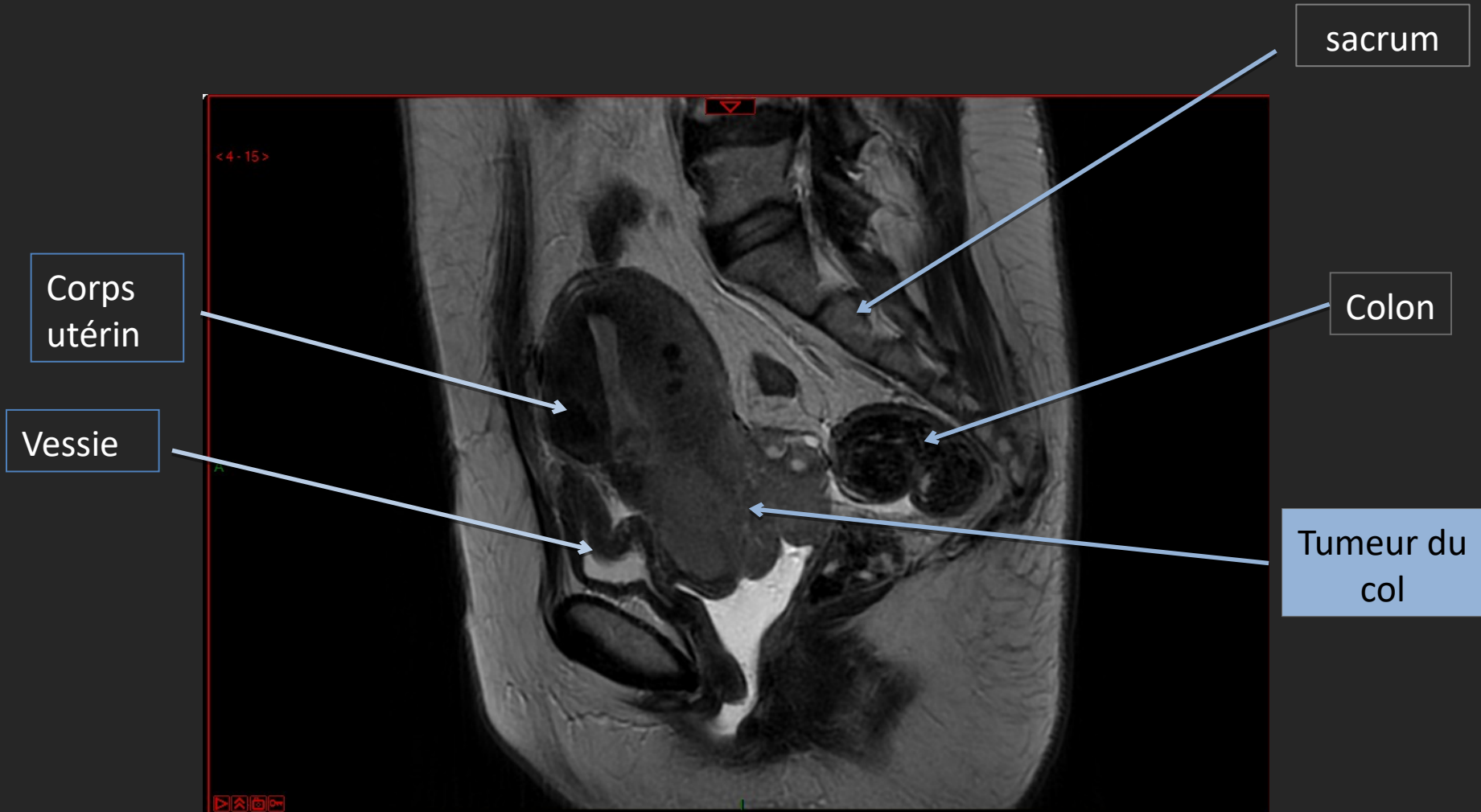
IMAGERIE A VISEE DIAGNOSTIQUE

CANCER DU COL DE L'UTERUS

- **Signes radiologiques descriptifs**
 - **Caractérisation de la tumeur**
 - Localisation
 - Volume
 - Rapports avec les organes de voisinage
- **Complications à rechercher**
 - **Bilan d'extension**

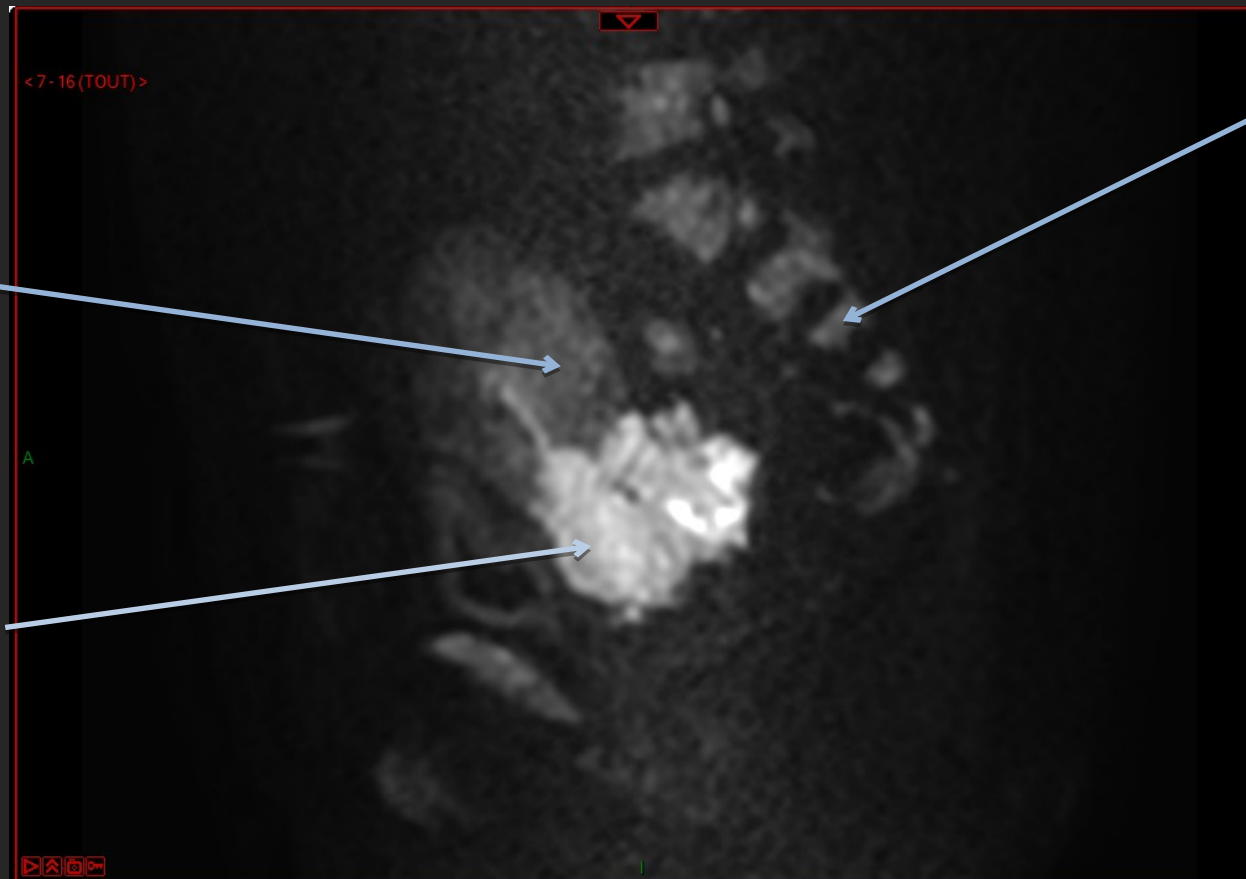
IRM PONDERATION T2

COUPE SAGITTALE



IRM EN DIFFUSION

COUPE SAGITTALE



Sacrum

Corps utérin

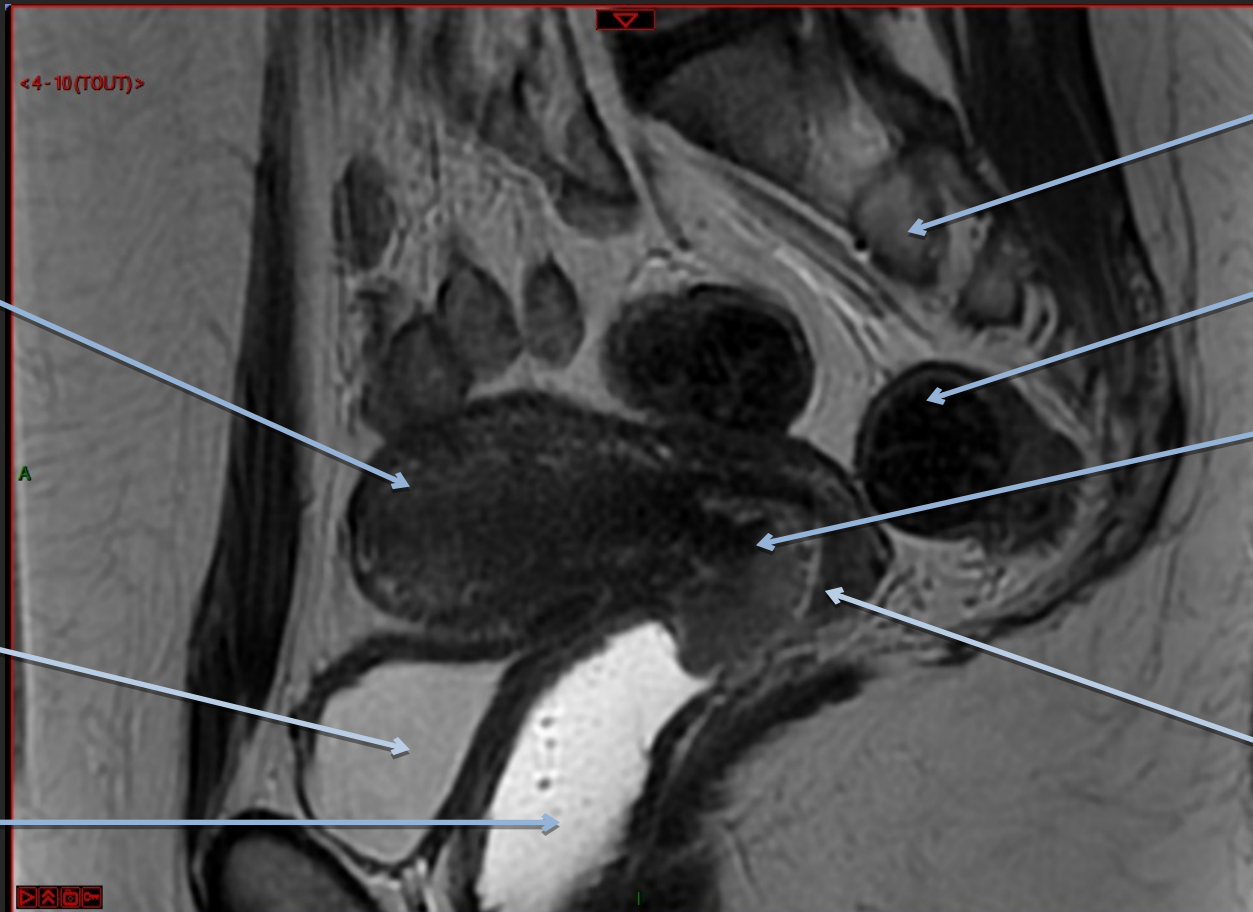
Tumeur du col
utérin

IMAGERIE A VISEE PRE THERAPEUTIQUE

- **Bilan d'extension**
 - Extension à l'isthme ou au corps utérin
 - Extension vaginale, paramétriale et/ou extra utérine
 - Adénopathies

RM EN PONDERATION T2

COUPE SAGITTALE



Corps utérin

Vessie

Vagin

Sacrum

Colon

Tumeur du
Col utérin

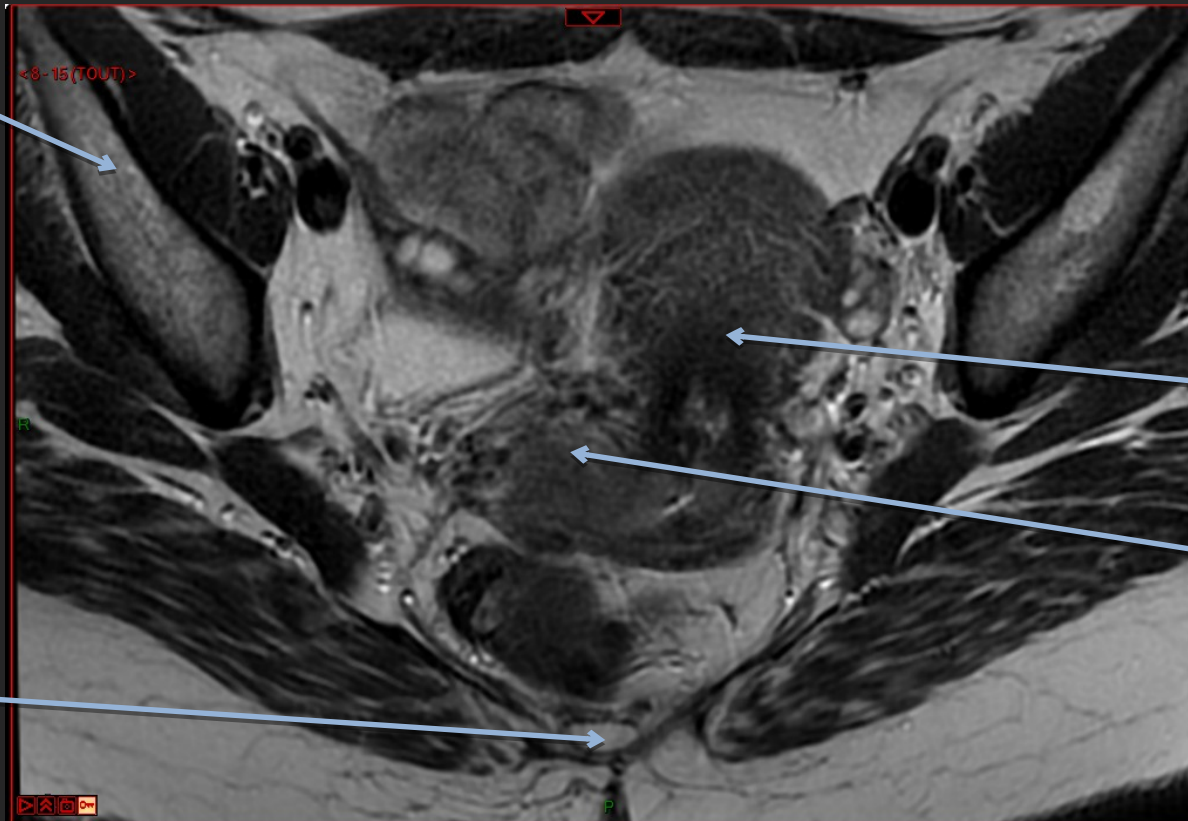
Extension au
vagin

RM EN PONDERATION T2

COUPE AXIALE

Aile iliaque

Sacrum

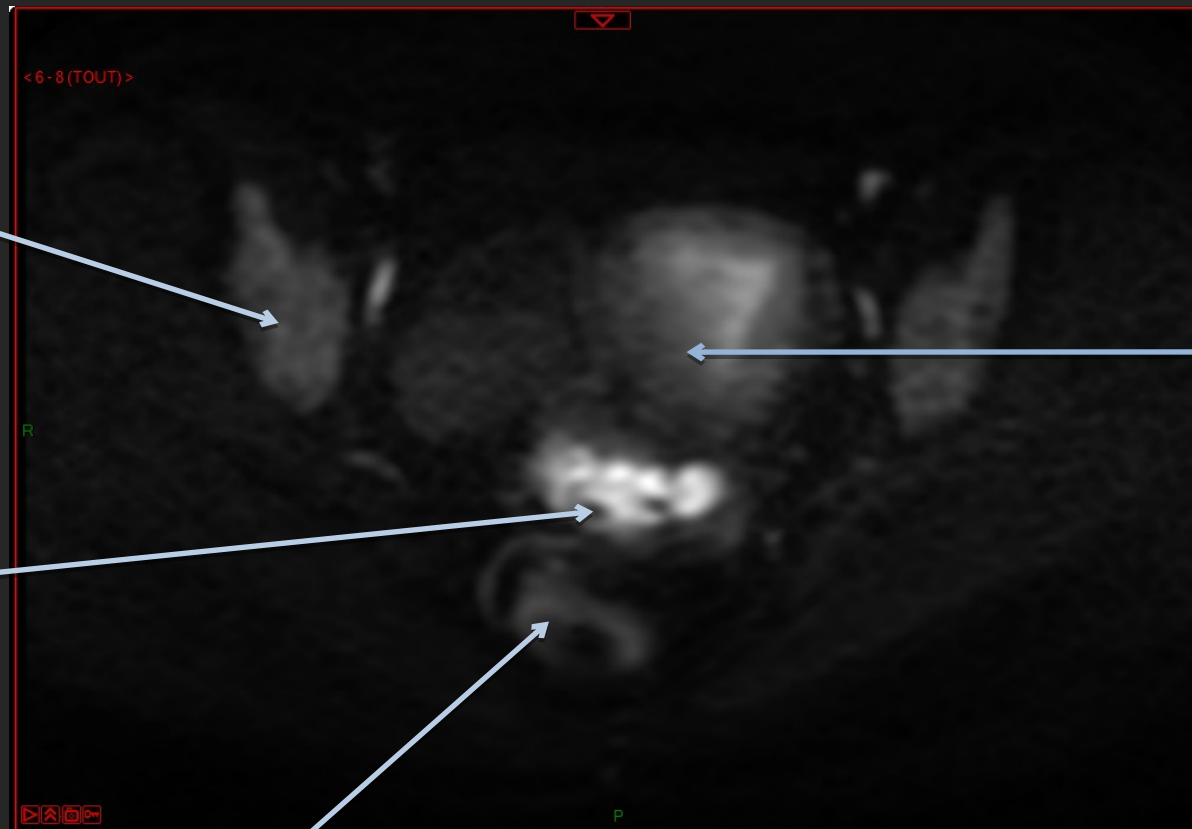


Tumeur du
col utérin

Extension au
Paramètre:
perte du cintre
fibreuse péri
apicale

IRM EN DIFFUSION

COUPE AXIALE



Aile iliaque

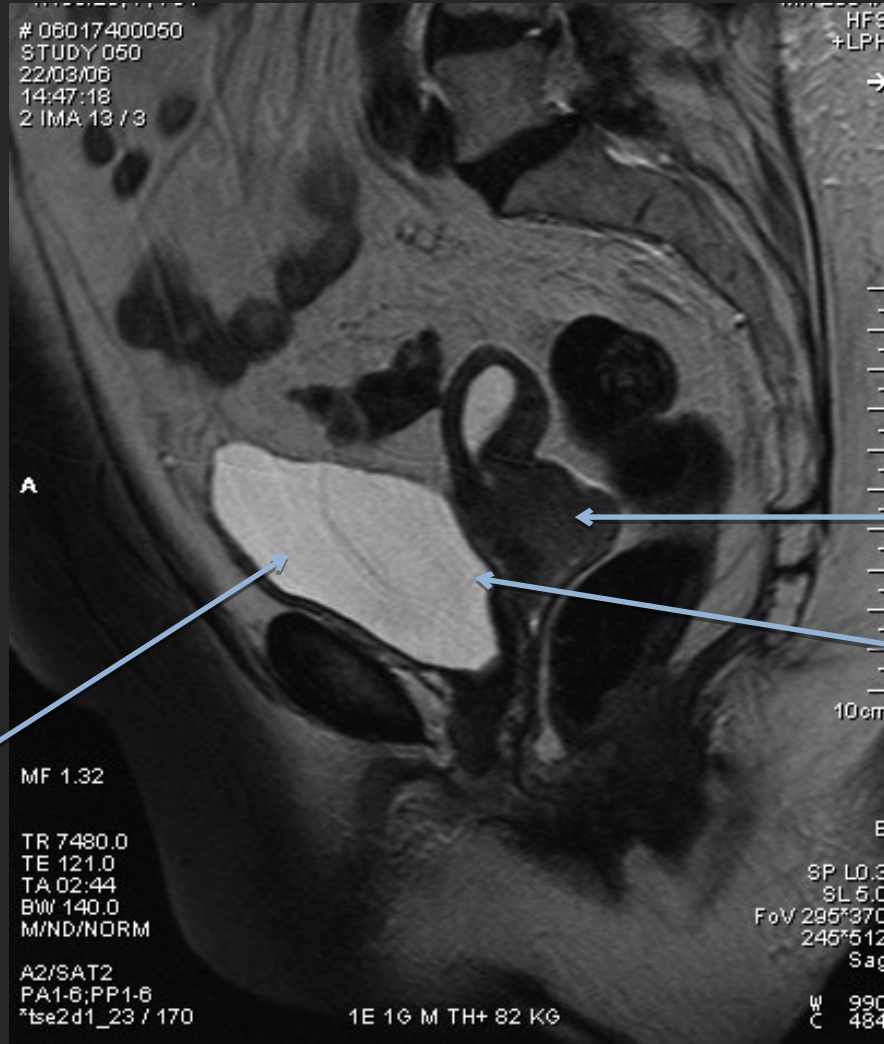
Tumeur du
col utérin

Extension au
paramètre:
rupture du
cintre fibreux
péri cervical

Sacrum

RM EN PONDERATION T2

COUPE SAGITTALE



Vessie

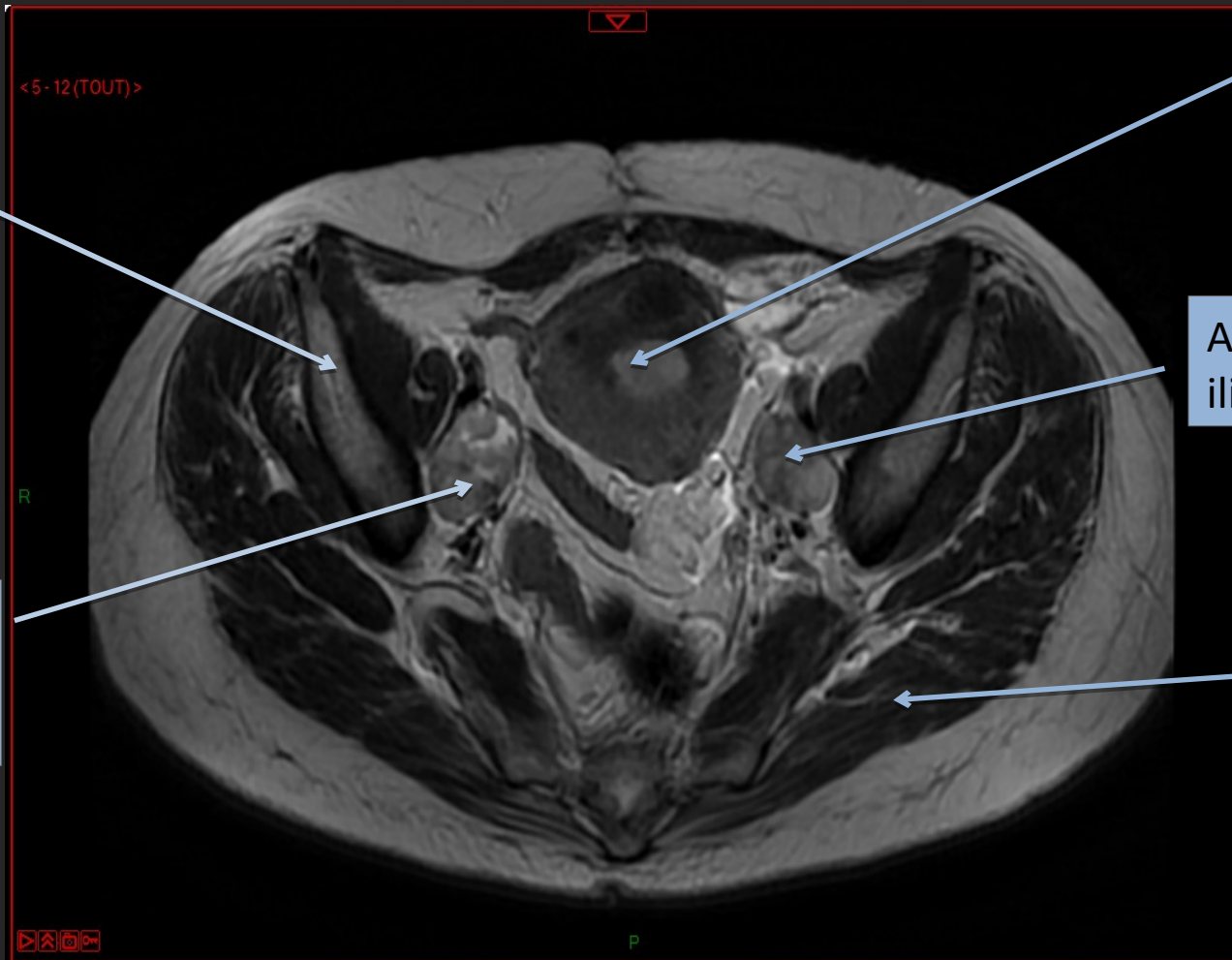
Tumeur du
col utérin

Extension à la
vessie: perte
de la
séparation
graisseuse
utéro vésicale

IRM EN PONDERATION T2

COUPE AXIALE

Adénomégalies iliaques externes bilatérales



Aile iliaque

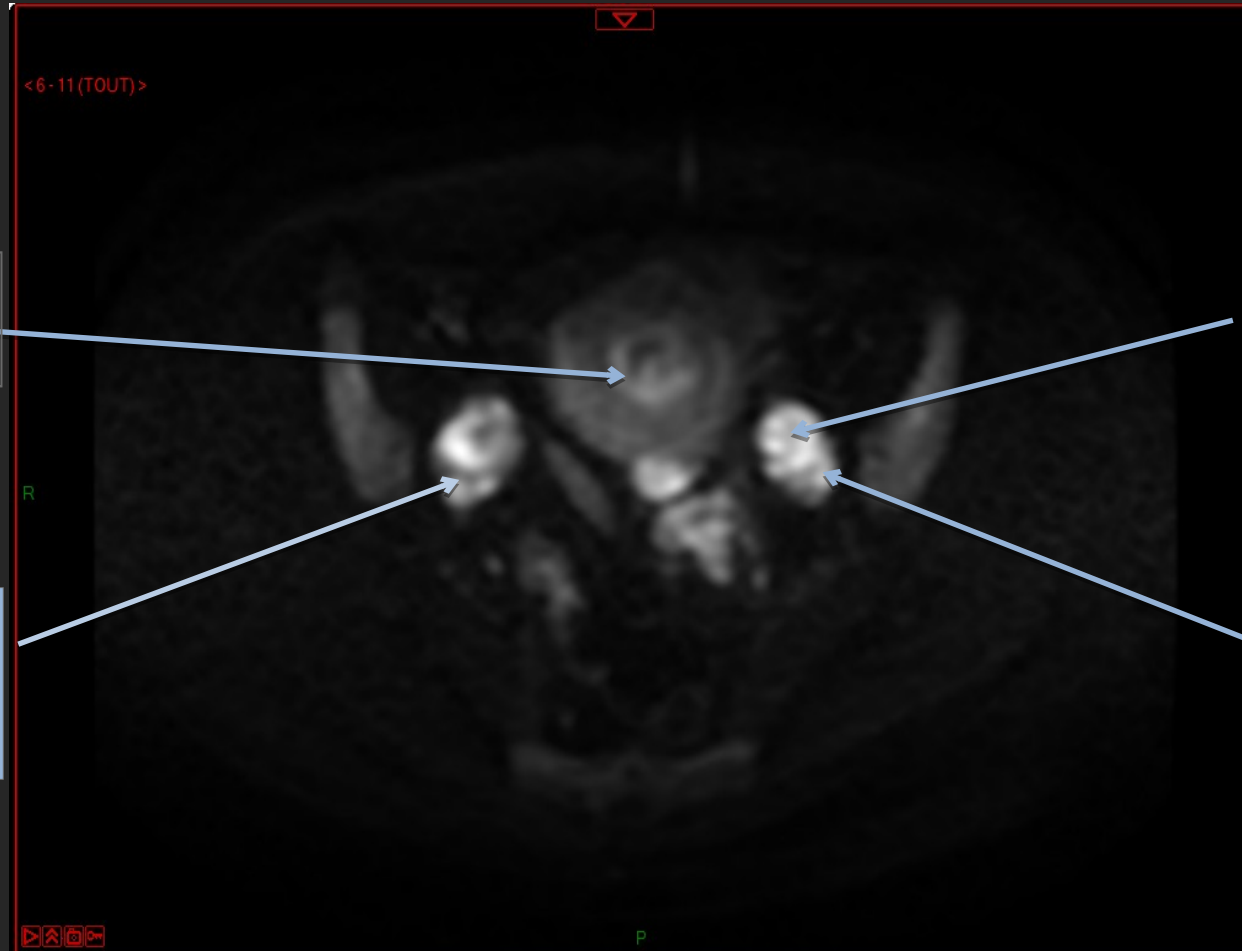
Tumeur
Du col utérin

Adénomégalie
iliaque gauche

Muscle

Adénomégalie
iliaque
droite

IRM EN DIFFUSION COUPE AXIALE



Tumeur du col
utérin

Adénomégalie
iliaque
gauche

Adénomégalie
iliaque
droite

Aile iliaque

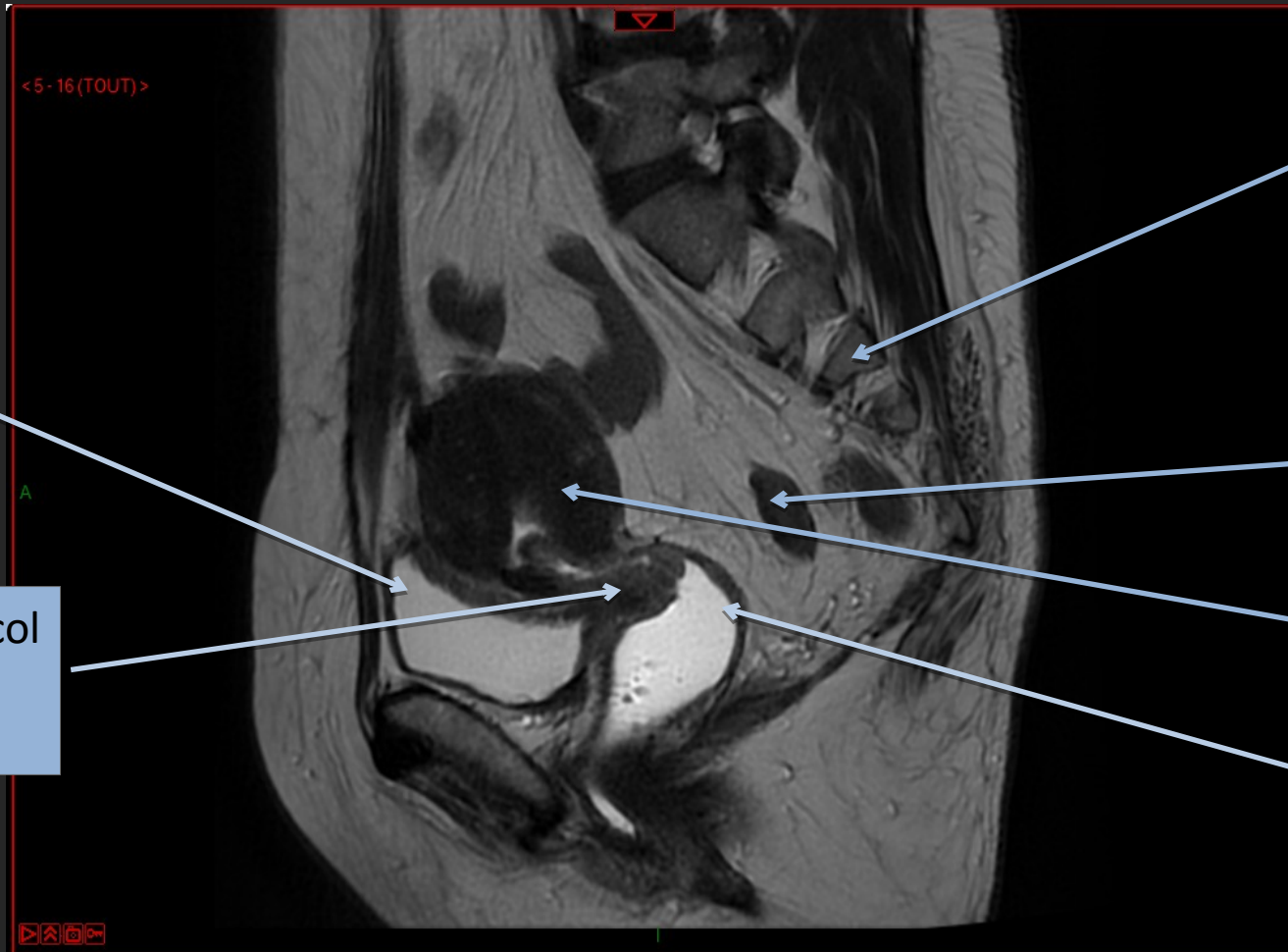
IMAGERIE POST-THERAPEUTIQUE

- **Signes pronostiques**
 - Régression de la tumeur
 - Localisations secondaires

IRM EN PONDERATION T2

COUPE SAGITTALE

après radio et chimio thérapie



Vessie

Tumeur du col
Utérin
diminuée

Sacrum

Colon

Corps utérin

Vagin

PLACE DES EXAMENS RADIOLOGIQUES TUMEURS DU CORPS UTERIN

Exemple	Recommandation	Grade	Dose
Échographie utéropelvienne	Indiqué	B	0
IRM abdomino-pelvienne	Indiqué	C	0
TEP	Indiqué seulement dans cas particuliers	B	IV
TDM	Non indiqué	AE	III-IV

IMAGERIE A VISEE DIAGNOSTIQUE

CANCER DE L'ENDOMETRE

- **Signes radiologiques descriptifs**

- **Caractérisation de la tumeur**

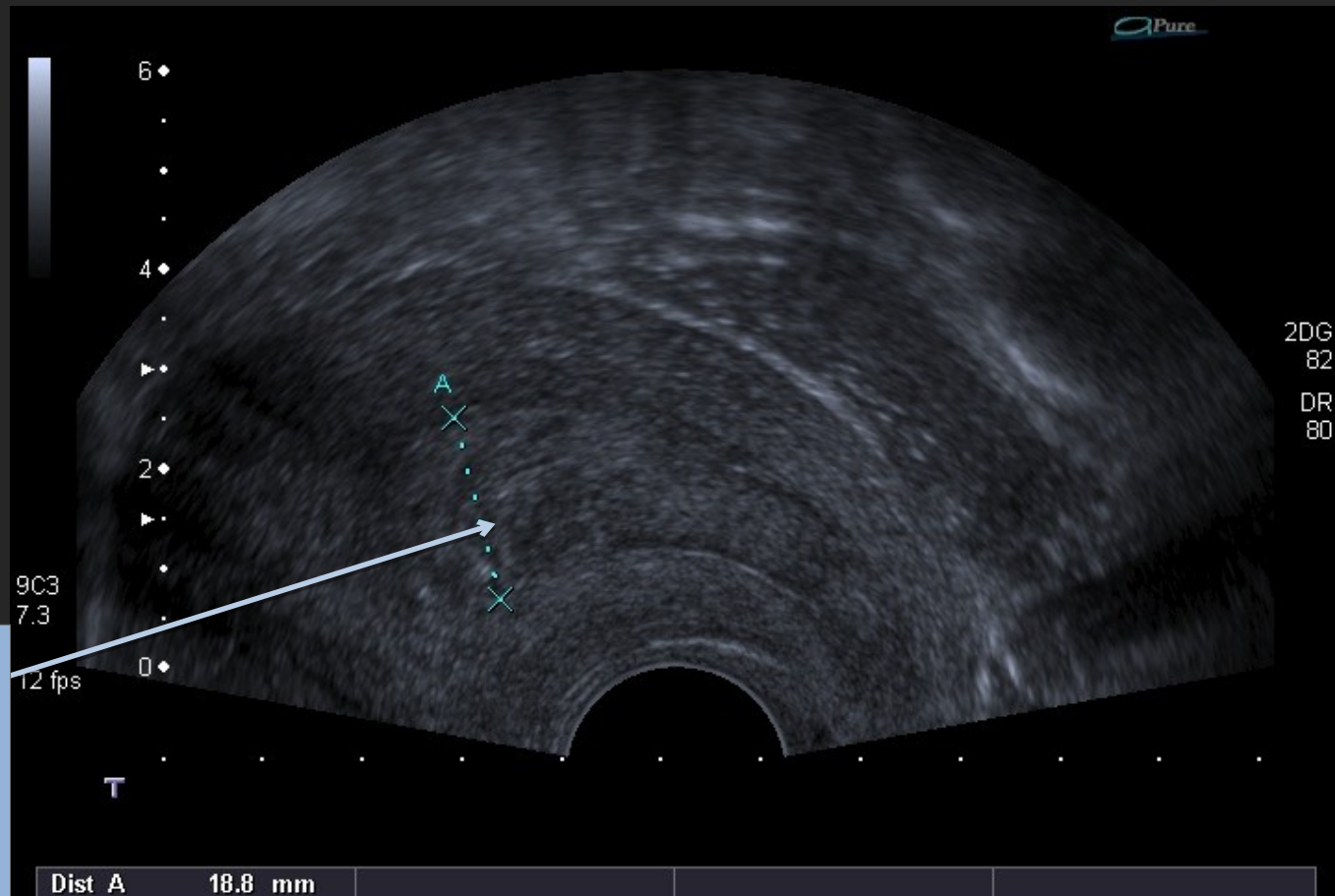
- Localisation
 - Volume
 - Extension au myomètre
 - Atteinte de la séreuse, du col

- **Complications à rechercher**

- **Extension extra utérine**

- paramètre, vessie, rectum, péritoine

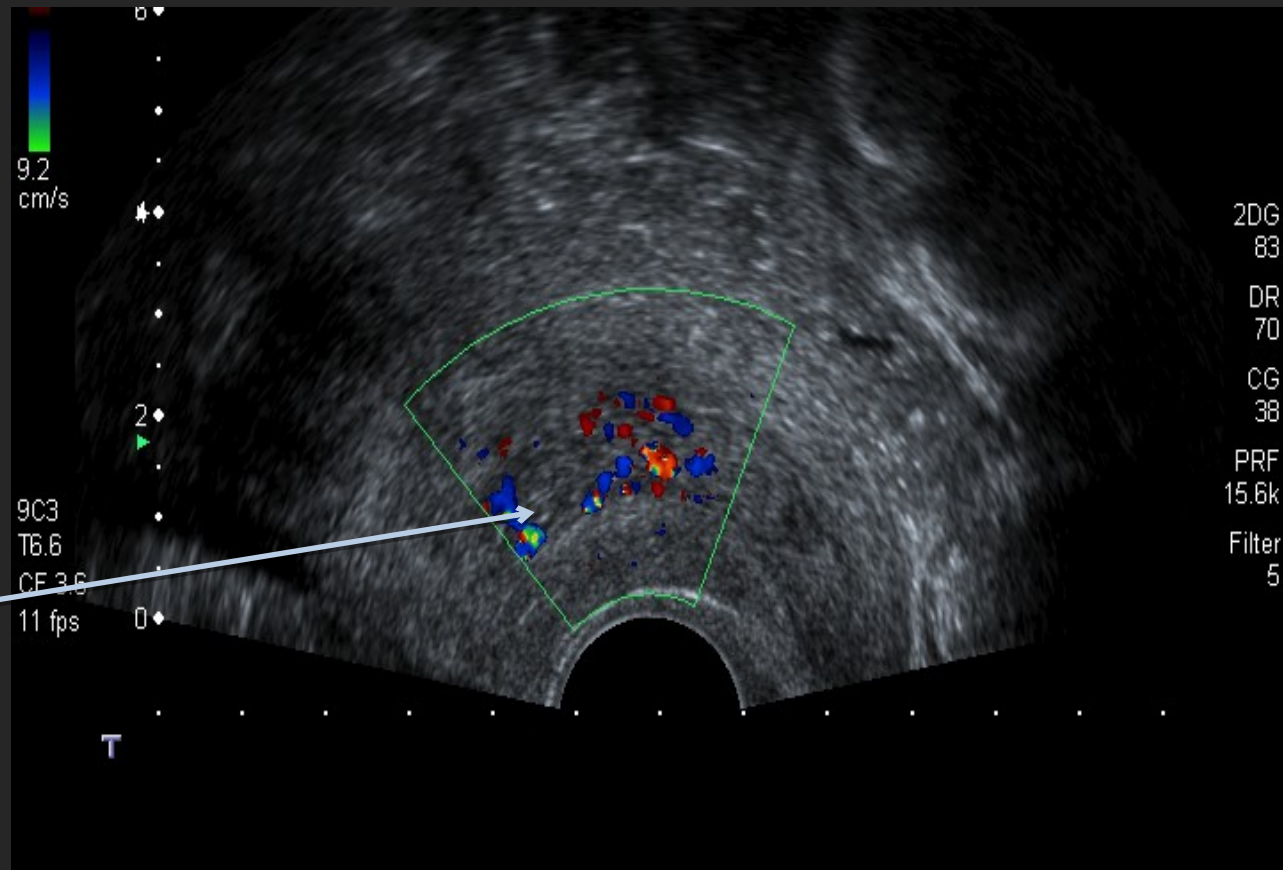
- **Adénopathies**



Tumeur de l'endomètre: épaisseur de la muqueuse > 5mm

ECHOGRAPHIE DOPPLER

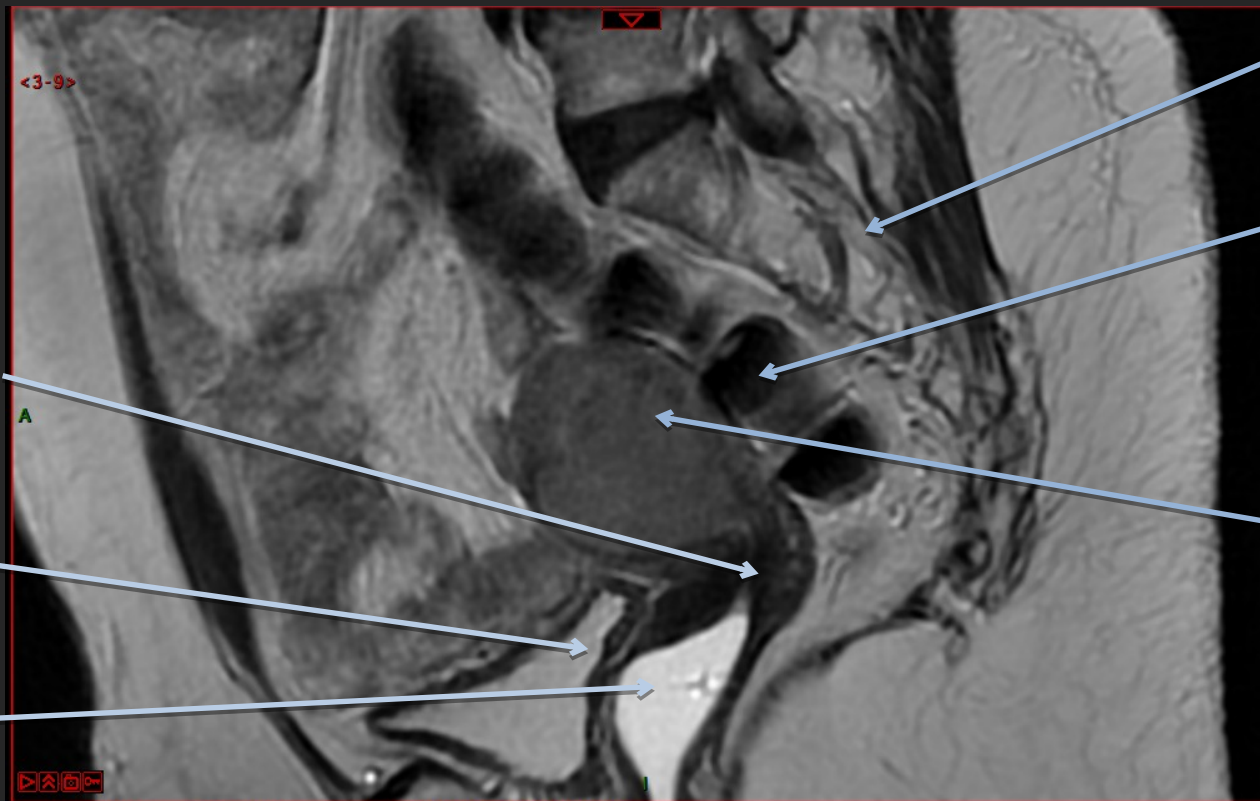
COUPE AXIALE



Épaississement
de la muqueuse
vascularisé

IRM EN PONDERATION T2

COUPE SAGITTALE



Sacrum

Colon

Col utérin

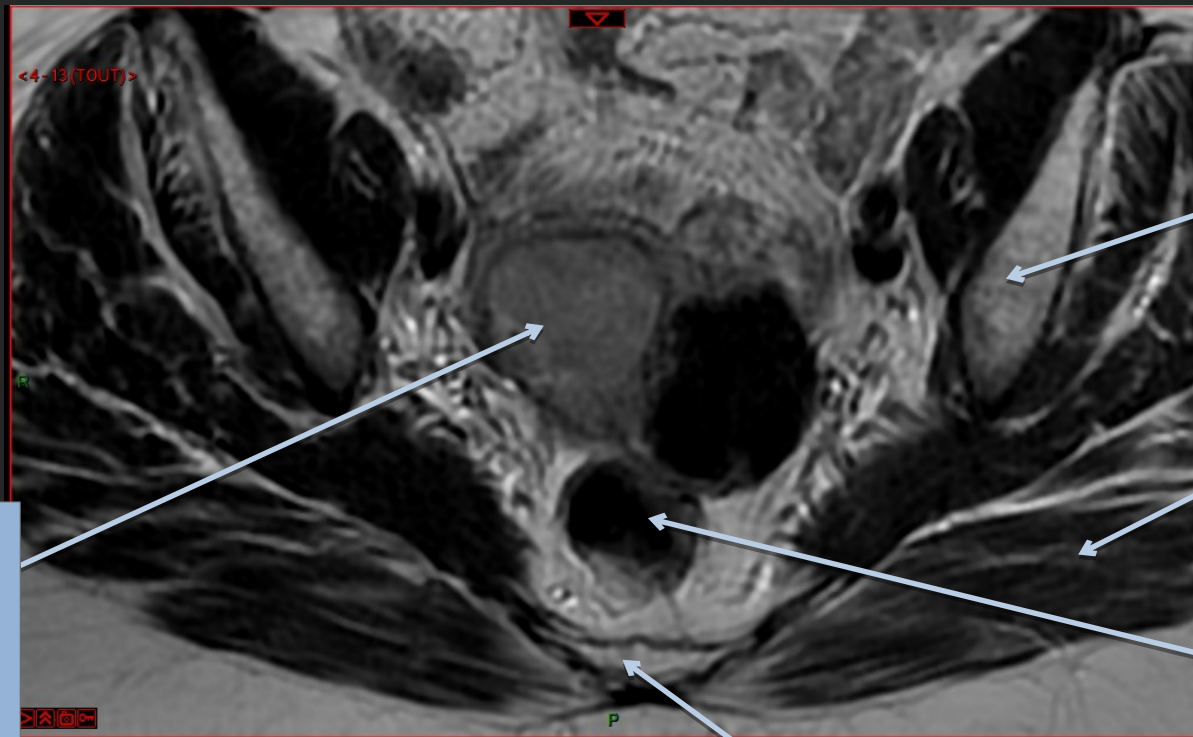
Vessie

Vagin

Perte de la zone de jonction endomètre-myomètre

IRM EN PONDERATION T2

COUPE AXIALE



Aile iliaque

Muscle

Colon

Sacrum

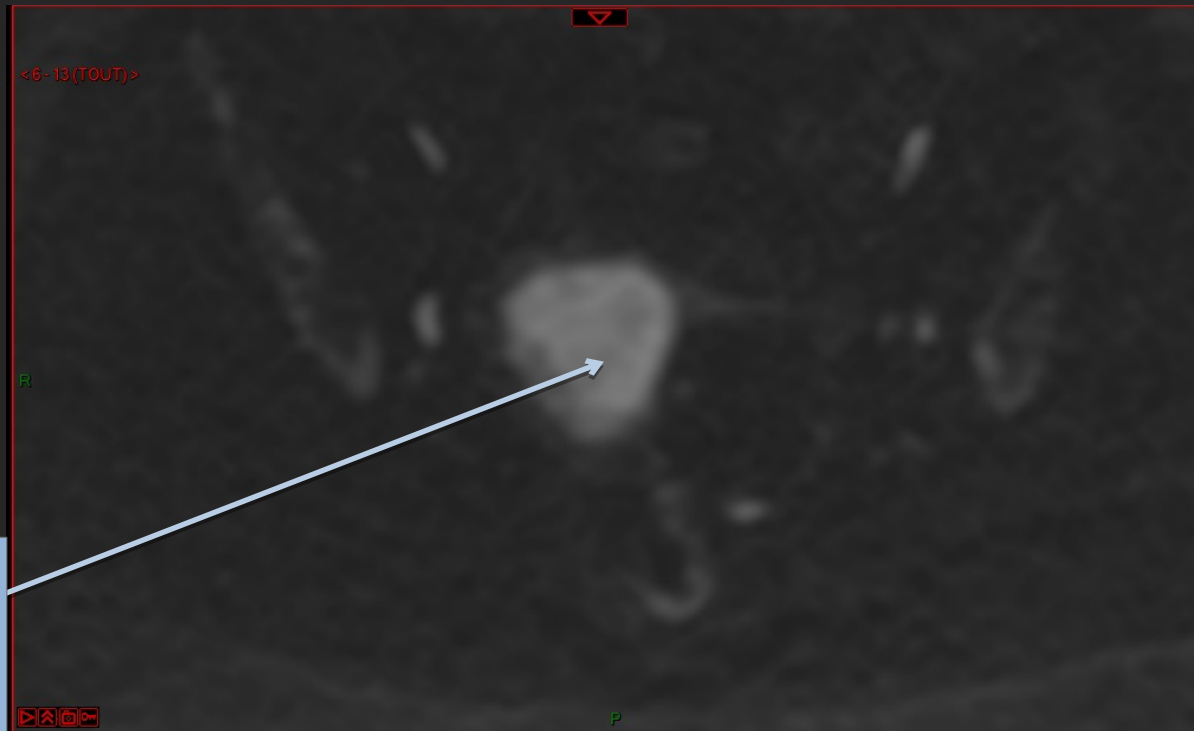
Tumeur de
l'endomètre
envahissant le
myomètre

SIGNES
RADIOLOGIQUES
DESCRIPTIFS

IRM EN DIFFUSION

COUPE AXIALE

CANCER DE
L'ENDOMETRE



Tumeur de
l'endomètre
envahissant le
myomètre